Cadernos de Pesquisa

Volume 01, Número 01 | 2023

ODONTOLOGIA: ENTRE A TEORIA E A PRÁTICA

FAMA
Faculdade Metropolitana de Anápolis

CADERNOS DE PESQUISA

F a c u l d a d e M e t r o p o l i t a n a d e A n á p o l i s – F A M A

CADERNOS DE PESQUISA

FACULDADE METROPOLITANA DE ANÁPOLIS – FAMA

Com periodicidade semestral, o periódico *Cadernos de Pesquisa* publica trabalhos originais, inéditos, com mérito científico, que contribuam para o estudo das diversas áreas do conhecimento associado às atividades de pesquisa desenvolvidas por professores e estudantes dos cursos de graduação e pós-graduação oferecidos pela Faculdade Metropolitana de Anápolis - FAMA.

O objetivo é possibilitar a integração acadêmica e o intercâmbio científico e institucional. Os Cadernos de Pesquisa adotam a versão *on-line*, em sistema de publicação continuada de textos completos, resumos expandidos e resumos simples. Recomendamos aos autores a leitura atenta das Diretrizes aos Autores antes de submeterem seus trabalhos aos Cadernos de Pesquisa.

CORPO EDITORIAL

EDITORES
Ludmylla Gomes e Silva
Janaína da Câmara Zambelli

COORDENAÇÃO GERAL
Reinan de Oliveira da Cruz

COORDENAÇÃO DA EDIÇÃO
Reinan de Oliveira da Cruz
Janaína da Câmara Zambelli

CONSELHO EDITORIAL
Elaine Ferreira de Oliveira
Ludmylla Gomes e Silva
Janaína da Câmara Zambelli

REVISÃO
Reinan de Oliveira da Cruz
Thalita Sena Ribeiro
George Douglas Oliveira da Silva
João Victor Gonçalves

CADERNOS DE PESQUISA
Faculdade Metropolitana de Anápolis | FAMA
Av. Fernando Costa, 49 - Vila Jaiara - St. Norte, Anápolis - GO, 75.064-780 Telefone: (62) 3310-0000

Ficha Catalográfica
Dados Internacionais de Catalogação-na-Publicação (CIP)

F143c Faculdade Metropolitana de Anápolis - FAMA
Caderno de Pesquisa: odontologia / Ludmylla Gomes e Silva; Janaína da Câmara Zambelli (Editores); Reinan de Oliveira da Cruz (Coordenador) – 1. ed. – Anápolis, 2023.

202 p.

Formato PDF
Inclui Referências bibliográficas
ISBN: 978-65-00-84448-1

1.Odontologia 2. Pesquisa científica I. Faculdade Metropolitana de Anápolis - FAMA II. SILVA, Ludmylla Gomes e III. ZAMBELLI, Janaína da Câmara IV. CRUZ, Reinan de Oliveira da V. Título.

CDU – 616.314

Ficha elaborada pela Faculdade Metropolitana de Anápolis – FAMA
Bibliotecária: Christiani Lourdes Melo Newar – Faculdade FAMA | CRB1-3603.

SUMÁRIO

REMOÇÃO DE LÁBIO DUPLO EM AMBIENTE AMBULATORIAL EM PACIENTE PEDIÁTRICO: RELATO DE CASO – Vinicius Silva, Me. George Douglas Oliveira 08

ATUAÇÃO DO CIRURGIÃO DENTISTA NO TRATAMENTO DE FISSURAS LÁBIO-PALATAIS. – Clênia Tatiele Tavares, Scarllat Maria Rodrigues silva, George Douglas Oliveira da Silva. 16

UM OLHAR PARA O TRATAMENTO ODONTOLÓGICO EM PACIENTES COM ESPECTRO AUTISTA – Lharyssa Kellys Matos Mariano, Vitoria Rodrigues Gonçalves, Msc. Janaina da Câmara Zambelli 30

IMPACTO DA REABILITAÇÃO ORAL NA QUALIDADE DE VIDA EM PACIENTE DESDENTADO PARCIAL - RELATO DE CASO - Amanda Lopes Carneiro Celestino, Karina de Melo Rocha, Me. Talitha Maria Cabral Oliveira, Me. Rafaella Mosquera Chaves 44

EXTRAÇÃO PREVENTIVA DE SISOS - Carla Danielle Ribeiro, Vinicius Siqueira Martinez, Dr. Renan de Barros e Lima Bueno 63

USO DO DIAMINO FLUORETO DE PRATA NA ODONTOPEDIATRIA - Ana Carolina Diniz Tanos Silveira
Vitória Afonso da Silva Gomes 84

TRATAMENTOS DE DENTES INCLUSOS: UMA REVISÃO DE LITERATURA - Ananias Rodrigues Vieira, Vitória Leandra Alves Santos, Dr. Renan de Barros e Lima Bueno. 101

A INCLUSÃO DA SAÚDE BUCAL NA ESTRATÉGIA SAÚDE DA FAMÍLIA: DESAFIOS E PERSPECTIVAS - Jacqueline Antunes de Castro, M.Sc Janaína Câmara Zambelli. 117

CONHECIMENTO DOS ACADÊMICOS DE ODONTOLOGIA DE UMA INSTITUIÇÃO DE ENSINO SUPERIOR PRIVADA A RESPEITO DO DESCARTE DE MATERIAIS RADIOLÓGICOS. - Lohrenn Gabrielly Campos, Me. Mariana Rodrigues de Oliveira. 140

FACETAS DIRETAS EM RESINA COMPOSTA: UMA ABORDAGEM PARA A ESTÉTICA DENTÁRIA. Rafaela Camargo de Bessa Santos, Rafaella Mosquera Chaves 163

LEVANTAMENTO DE ANÁLISE RETROSPECTIVA REALIZADA NA IES DE PACIENTES COM DISFUNÇÃO DA ARTICULAÇÃO TEMPOROMANDIBULAR (DTM) - Rosana Gomes de Souza, Dr. Renan de Barros e Lima Bueno. 180

REMODELAÇÃO DO SORRISO ASSOCIADO A OSTEOPLASTIA E FRENECTOMIA: RELATO DE CASO - Vitor Santos Avelar, Klayber Oliveira Souza, Msc. João Victor Gonçalves Silva, Msc. Olegário Antônio Teixeira Neto

ARTIGOS

REMOÇÃO DE LÁBIO DUPLO EM AMBIENTE AMBULATORIAL EM PACIENTE PEDIÁTRICO: RELATO DE CASO

Vinicius Silva Bueno
Me. George Douglas Oliveira

RESUMO: O lábio duplo é uma anomalia congênita, podendo ser adquirida ao longo da vida sendo essa uma condição rara, caracterizada por excesso de tecido na mucosa labial, apresentando consistência e aparência dentro da normalidade. Essa anomalia pode ser caracterizada pelo fator de crescimento do tecido hiperplásico, que em sua grande maioria, acometem o lábio superior. Acredita-se que o lábio duplo surja durante o 2º e 3º mês de gestação. Neste trabalho, é descrito um caso clínico de lábio duplo, adquirido em paciente pediátrico do sexo masculino de 08 anos de idade cujas as queixas eram estéticas e desconforto emocional. Foi realizada uma cirurgia em ambiente ambulatorial para a remoção do excesso tecidual com incisão por planos em forma de elipse solucionando, assim, a deformidade. Os resultados se mostraram vantajosos já que devolveu ao paciente fonética e fatores estéticos, reintegrando o bem estar pessoal do paciente e sua sociabilidade. Conclui-se que o lábio duplo apresenta um tratamento adequado através de um procedimento cirúrgico, sendo uma técnica que transmite ao paciente segurança e conforto como resultado desse trabalho.

PALAVRAS-CHAVE: Lábio Duplo; Cirurgia Oral; Odontologia Hospitalar; Anomalia

1. INTRODUÇÃO

O lábio duplo é uma anomalia de desenvolvimento que não apresenta predileção por sexo ou idade, podendo ser congênita ou adquirida. Essa anomalia pode ser caracterizada pelo fator de crescimento do tecido hiperplásico, que em sua grande maioria, acomete o lábio superior, tal deformidade fica aparente durante o ato de falar ou sorrir, causando desconforto, e até mesmo, distúrbio emocional, mastigatório e fonético (BRINHOLE, 2006).

O lábio duplo pode ser uma anomalia congênita ou uma deformidade adquirida secundariamente através de traumas (ALI, 2007; NARANG, 1970) ou hábitos orais como a sucção digital entre diastemas ou entre as próteses mal ajustadas. (MARTINS & METIN, 2004). Outros diagnósticos diferenciais podem incluir angioedema, tumores vasculares, queilite angular, mucocele, infecção, tumor das glândulas salivares e hiperplasia fibrosa inflamatória (PALMA, 2008).

No feto, a mucosa do lábio superior é dividida em 2 zonas transversais, através de uma zona externa (parsglabrosa) que é lisa e próxima à pele, e uma zona interna (parsvillosa) semelhante à mucosa (ALI, 2007). Acredita-se que o lábio duplo (hipertrofia da parsvillosa) surja durante o 2o e 3o mês de gestação, a partir da persistência de um sulco horizontal exagerado entre a pars glabrosa e a par villosa dos lábios em desenvolvimento (MARTINS & KOTEWARA, 2004).

Clinicamente, o lábio duplo superior, apresenta uma duplicação horizontal contínua localizada entre as zonas interna e externa do lábio, um vermelhão com sulco transverso entre as duas bordas aparece quando o músculo orbicular da boca se contrai durante o sorriso. A dobra geralmente não pode ser vista quando os lábios estão fechados, mas visível quando o paciente está sorrindo ou falando (GORLIN,1976). Raramente o lábio inferior também é aumentado (GORLIN & KOTEWARA,1989).

Acredita-se que o lábio duplo não mostra predileção por raça ou gênero (COHEN,1988),contudo, Palma e Taub(2009), demonstraram em seu trabalho, que a deformidade apresentamaior incidência no sexo masculino, em proporção de 7:1. (DANIELS,2010).Outros diagnósticos diferenciais podem incluir angioedema, tumores vasculares, queilite angular, mucocele, infecção, tumor das glândulas salivares e hiperplasia fibrosa inflamatória (PALMA, 2008).

O presente trabalho visa relatar a remoção cirurgica de lábio duplo em paciente pediátrico, assim como as limitações do procedimento, quando realizado em nível ambulatorial sem o uso de sedação.

2. RELATO DE CASO

Paciente pediátrico, com oito anos de idade, compareceu ao ambulatório de Cirurgia e Traumatologia Buco-Maxilo-Facial do centro de especialidades odontológicas em Anápolis Goiás, junto à mãe, onde a acompanhante relatou que o filho não apresentava interesse em ir para escola, devido a desarranjo em lábio superior (Figura 1).

Paciente foi encaminhado para avaliação com a especialidade de odontopediatria, onde foi acordado a realização de condicionamento comportamental pré-operatório do paciente e posteriormente procedimento conjunto entre as duas especialidades para remoção do lábio duplo.

Figura 1 – Imagem pré-operatória, evidenciando excesso de tecido em lábio superior.

A cirurgia foi realizada em ambiente ambulatorial, sem uso de sedação, realizou-se a antissepsia intraoral com gluconato de clorexidina a 0,12 %, antissepsia extraoral com gluconato de clorexidina a 2 % e aposição dos campos operatórios. Dessa forma, realizou-se ainda o bloqueio do nervo infraorbitário bilateral com lidocaína a 2 % e epinefrina 1:200.000. Após anestesia local, foi feita a apreensão do excesso de tecido com as pinças Allis e hemostáticas para promoção de melhor hemostasia (Figura 2).

Figura 2 – Imagem operatória, apreensão de tecido em lábio superior.

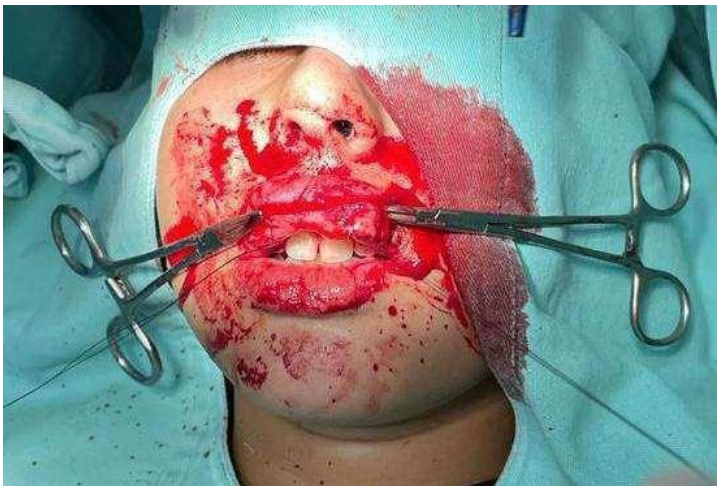

Com bisturi lamina nº 15C, realizou-se incisão por planos em forma de elipse, para remoção da lesão e ligadura da artéria labial superior (Figura 3). A lesão foi removida de um lado e posteriormente realizou-se a remoção do outro

lado, em mesmo ato operatório (Figura 3). Realizada sutura do tipo continua festonada com fio de seda nº 3 a qual foi removida após sete dias do ato cirúrgico e cuidados pós-operatórios imediatos, com prescrição medicamentosa de amoxicilina 250 mg/5 mL, ibuprofeno 100 mg/mL e dipirona 50 mg/mL, com retorno de uma semana para primeira avaliação pós-operatória e remoção de sutura. (Figura 3).

Figura 3 – representação ilustrativa de um processo cirúrgico de remoção de lábio duplo

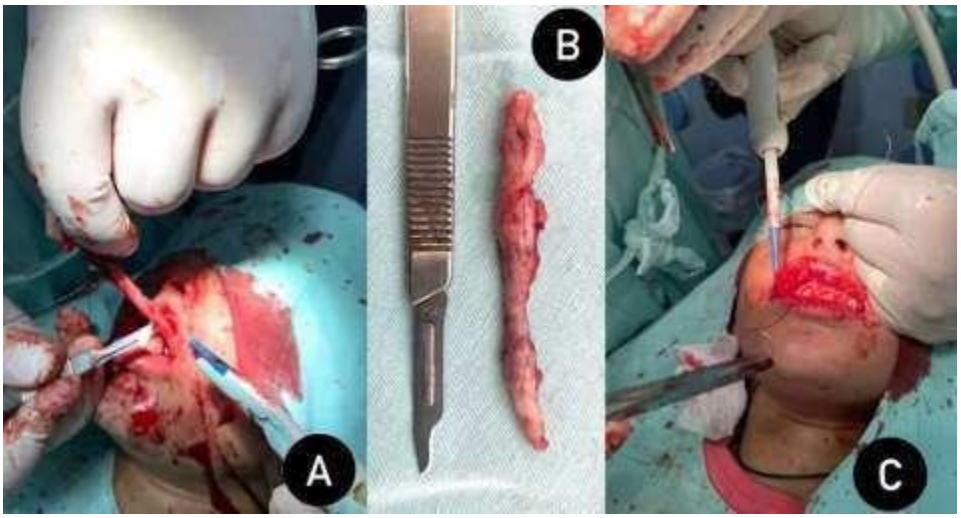

A) incisão e remoção da lesão bilateralmente; B)Peça cirurgica removida; C) Sutura continua frestonada.

Figura 4 – Imagem pós-operatoria, paciente retorna livre de edemas ou alterações.

Em retorno de uma semana, paciente apresentou bom aspecto cicatricial, livre de edemas, sem sinais infecção e sem queixas álgicas (SIC), com estética labial satisfatória, sendo removido a sutura e orientações pós-operatórias longitudinais

(Figura 4).

O transoperatório seguiu sem intercorrências, mas, por se tratar de paciente pediátrico e sem uso de sedação, a cirurgia se tornou prolongada, devido à baixa colaboração do paciente. Atualmente o mesmo se encontra em um ano de pós-operatório, frequentando a escola normalmente, sem distúrbios emocionais, fonéticos e mastigatório. (Figura 5)

Figura 5

Legenda: Imagem 1 ano pós- operatório, mostrando excelentes resultados estéticos com os lábios em repouso (A) e em posição relaxada ao mostrar os dentes (B).

3. DISCUSSÃO

O lábio duplo é uma desordem oral que é caracterizada pela deformidade e excesso de tecido da mucosa labial, tal desarranjo fica aparente durante o ato de falar ou sorrir, causando desconforto, e até mesmo, distúrbio emocional, mastigatório e fonético (BRINHOLE, 2006).

O relato de caso deste trabalho dispunha essa característica anteriormente descrita, que o lábio duplo era evidente no paciente quando o mesmo falava ou sorria, o que vai contra os relatos de PALMA E TAUB(2009), que descreve o labio duplo aparente mesmo estando em repouso.

Os estudos de BRINHOLE (2006) e COHREN (1988) relatam que o lábio duplo não tem predileção por raça, gênero e idade, enquanto PALMA E TAUB(2009), (DANIELS, 2010). Demonstraram em seu trabalho que a deformidade apresenta maior incidência no sexo masculino, em proporção de 7:1.

Nos trabalhos realizados por GORLIN (1976), KOTEWARA (2004) e BRINHOLE (2006), é notório que o lábio duplo está mais presente no lábio superior, tendo um lado maior que o outro ou existindo simetria, e raramente afeta o lábio inferior. No paciente, é visto que a anomalia ocorre bilateralmente e com o mesmo volume, dessa forma concordando com a literatura.

MARTINS & KOTEWARA (2004), referem o surgimento da anomalia entre a 2º e a 3 º mês da gestação, contudo, ALI (2007), NARANG (1970), MARTINS E METIN (2004) determina que o lábio duplo pode ser uma anomalia congênita ou uma deformidade adquirida secundariamente através de traumas ou hábitos orais como a sucção digital entre diastemas ou entre as próteses mal ajustadas. PALMA E TAUB(2009), relatam que o lábio duplo está presente desde a nascença e torna-se mais aparente depois da erupção dos dente com isso concorda com os achados da literatura de MARTINS & KOTEWARA (2004).

PALMA (2008), descreve que existem outros diagnósticos diferenciais para a deformidade que podem incluir angiodema, tumores vasculares e mucocele. No paciente em questão foi realizado exames intra e extra orais e anamnese levando em conta todas as etapas dessa forma descartando outro diagnóstico além do labio duplo.

Segundo Daniels (2010), pacientes que são acometidos por lábio duplo devem ser tratados cirurgicamente por cirurgiões Buco-Maxilo-Facil ou plásticos visando um melhor conforto ao paciente e almejando uma cirurgia de sucesso.

4. CONCLUSÃO

O lábio duplo é uma anomalia de tecido que não apresenta correlação com a musculatura labial. Tal desordem apresenta tratamento adequado, através de procedimento cirúrgico, em ambiente hospitalar com sedação ou anestesia geral, proporcionando segurança e conforto ao paciente, sendo um técnica que adequada ao paciente. O tratamento deve visar além da fonética e fatores estéticos, reintegrar o bem estar pessoal do paciente e sua sociabilidade.

5. REFERÊNCIAS BIBLIOGRÁFICAS

AGGARWAL T, CHAWLA K, LAMBA AK, FARAZ F, TANDON S. Congenital Double Lip:A Rare Deformity Treated Surgically**. World J Plast Surg**. 5(3): 303-307; 2016.

BOURGUIGNON FILHO, A. de M., PANDOLFI, S., CYPRIANO, R. V. et al. Lábio duplo: relato de caso. **Rev. Int. Cir. Traumatol. Bucomaxilofacial**. 3 (9): 21-5. 2005

BRINHOLE MCP, REAL DG, GIOVANI EM, COSTA C, ARMONIA PL, MELO JAJ, TORMANO N. Labio duplo congênito. **Rev Inst Ciênc Saúde**. 24(4):327-30. 2006

COHEN DM, GREEN JG, DEICKMANN SL Anomalias simultâneas; Queilite glandular e lábio duplo**. Cirurg. Oral. Medicina Oral. Patol Oral**. 66 :397–399.1988

DANIELS JS. Congenital double upper lip**: A case report and review of the literature.** Saudi Dent J. Jul; 22(3):101-6. 2010

GORLIN RJ, PINDBORG JJ, COHEN MM 2ª ed. McGraw-Hill; New York: **Síndromes da Cabeça e Pescoço**. pp. 253–255. 1976

MARTINS WD, WESTPHALEN FH, SANDRIN R., CAMPAGNOLI E. **Lábio superior duplo congênito: revisão da literatura e relato de caso.** J. Pode. Dente. Associado; 70 :466–
468. 2004.

PALMA MC, TAUB DI. Recurrent double lip: literature review and report of a case.Oral Surg
Oral Med Oral Pathol Oral Radiol Endod.107:e20-3.2009.

Síndrome de Ali K. Ascher: relato de caso e revisão da literatura**.** Cirurg. **Oral. Med Oral. Patol Oral. Radiol Oral. Endod.** 103 :e26–e28.2007.

Palma MC, Taub DI. Recurrent double lip: literature review and report of a case. **Oral Surg Oral Med Oral Pathol Oral Radiol Endod**.;107:e20-3. 2009

ATUAÇÃO DO CIRURGIÃO-DENTISTA NO TRATAMENTO DE FISSURAS LÁBIO-PALATAIS.

Clênia Tatiele Tavares
Scarllat Maria Rodrigues Silva
George Douglas Oliveira da Silva

RESUMO: O presente trabalho tem por objetivo tratar sobre fissuras lábio-palatais, bem como esclarecer os seus desafios, assim como a importância do Cirurgião-Dentista no tratamento e resolução dessa malformação congênita, que é caracterizada por alterações que surgem durante a formação do feto, que já se apresenta no nascimento. Em escala mundial, a incidência de fissura labiopalatal é de 1 a cada 700 mil crianças, entretanto, pode oscilar e atingir a margem de 1 a até 1.000 nascimentos. No Brasil, essa malformação atinge 1 a cada 650 nascimentos. Por meio das informações obtidas no decorrer do presente estudo, será apresentado detalhadamente todos os campos que tratam o presente assunto. A metodologia utilizada para o desenvolvimento do trabalho, foi através de pesquisa bibliográfica, realizando revisão de literatura de estudos descritivos sobre o tratamento cirúrgico de pacientes com fissuras labiopalatais, tendo como base livros e artigos através do Google Acadêmico, MEDLINE, Scielo. Espera-se compreender o que são as doenças congênitas, entender o que são as fissuras labiopalatais, quais são os tratamentos e reconhecer o papel do cirurgião dentista com pacientes fissurados. Essa discussão é considerada relevante para a acadêmica refletir sobre o papel do Cirurgião-Dentista nos casos de pacientes portadores da discrasia e qual a rotina e cuidados que esses pacientes precisam desde sua formação.

Palavras-chave: Deformidade crânio facial, Cirurgião-Dentista, Lábio-palatal, Fissura palatina.

1. INTRODUÇÃO

As fissuras labio-palatais são as alterações crânio faciais congênitas mais comuns em humanos, afetando a fonética, estética e oclusão. Os efeitos relacionam-se com a auto-estima e avaliações pessoais de auto-imagem, função oral, interação social e desconforto facial. As fissuras causam alterações funcionais e físicas que têm implicações psicológicas e sociais, pois afetam a face e muitas vezes a linguagem. A aceitação social e as relações interpessoais são poderosos determinantes da qualidade de vida e autoestima dos pacientes fissurados, a forma congênita mais comum causa distorção anatômica do lábio superior, nariz e palato (ROCHA et al, 2008).

A cada dois minutos, nasce no mundo uma criança com fenda labial e/ou palatina

(FL/P), em média 660 crianças por dia e 235.000 novas fissuras são observadas por ano. A incidência de FL/P é subsequente maior do que a da síndrome de Down (GRABB,1971).

Essa malformação genética ocorre entre a 4ª e a 12ª semana de gestação, podendo ser diagnosticada previamente ainda no período intrauterino. O diagnóstico precoce e tratamento adequado iniciado por meio de uma equipe multidisciplinar, melhora o prognóstico dos pacientes (CYMROT et al., 2010), que podem ser diagnosticados através de ultrassom ainda durante o pré-natal, o que tem levado muitos pais a buscarem informações a respeito desta anomalia (DI NINNO et al., 2006).

Existem na literatura várias classificações para as fissuras, a proposta por Spina em 1972 é simples e didática, tendo como ponto anatômico de referência o forame incisivo. Dividindo- se em grupo pré-forame incisivo, grupo transforme incisivo, grupo pós-forame incisivo e grupo das fissuras raras da face. Em relação á incidência dos diferentes tipos de fissura lábio- palatal, dentro da população fissurada, há um claro predomínio da fissura incisiva do tipo transforame (ROCHA et al., 2008).

Segundo Hiremath et al. (2016), o fator mais prejudicial da fissura lábio-palatal é a dificuldade de obter uma boa alimentação, fator necessário para o crescimento e desenvolvimento dos recém-nascidos. Devido a separação da área palatal, a dificuldade de posicionar o seio para uma adequada compressão e a impossibilidade de exercer a pressão intraoral negativa, quando são utilizadas as mamadeiras, a alimentação e nutrição são insuficientes.

Deste modo, na reabilitação se faz necessario a equipe multiprofissional entre os diversos profissionais da área de saúde, envolvendo médicos, enfermeiros, dentistas, fonoaudiólogos, fisioterapeutas, psicólogos e agentes do serviço social (BEZERRA et al., 2020).

Esse trabalho realizado através de uma revisão de literatura, tem por objetivo, conceituar doenças congênitas, entender o que são as fissuras lábio-palatais, descrever os tipos de tratamento aos portadores dessa condição e ressaltar a importância do Cirurgião- Dentista durante o tratamento na reabilitação oral dos pacientes portadores da discrasia.

2. METODOLOGIA

A metodologia utilizada para o desenvolvimento do trabalho ocorreu através de pesquisa bibliográfica descritiva sobre revisão de literatura entre 2012 a 2022 com uma ótica voltada aos tratamentos de fissura lábio-palatal, publicados nas bases de dados: MEDLINE, PubMed, Scielo, pesquisa em livros e artigos através do Google acadêmico utilizando, como a palavras- chave (descrições); deformidades crânio facial; Cirurgião-Dentista; labiopalatal. A pesquisa bibliográfica ocorreu por meio do levantamento de obras publicadas compatíveis com os objetivos propostos neste estudo.

3. RESULTADOS E DISCUSSÃO

3.1 FISSURAS LÁBIO-PALATAIS

A fissura lábio-palatal é uma malformação congênita da face na qual uma criança nasce com deformidades anatômicas do lábio, nariz e palato, geralmente identificadas por uma fissura no lábio superior (MIACHON, 2014).

Geralmente há um defeito na região frontonasal e maxilar superior, que ocorre nos primeiros dias do embrião, que causa anomalia. Esses transtornos podem aparecer durante a formação da boca e da face, que ocorre entre a quarta e a décima segunda semanas, onde pode ser detectado por ultrassonografia transvaginal morfológica realizada no final do 1º trimestre, nos lábios a partir da 13ª semana e no palato a partir da 18ª semana, quando o rosto do bebê já está formado (SILVA et al., 2013).

Os primeiros relatos de casos de fissura labial remontam ao século I da Era Cristã, pois ao longo dos tempos, houve várias tentativas de descrever a etiologia deste tipo de má- formação, embora o real progresso do conhecimento das lesões, dos distúrbios e dos procedimentos terapêuticos somente aconteceu nos últimos 50 anos (LOFIEGO, 1992), hoje, sabe-se que entre as anomalias congênitas da face, as fissuras lábio-palatais, também conhecidas como lábio leporino ou goela de lobo, são as mais comuns (BARONEZA et al., 2005).

A partir da migração das células da crista neural, se forma o tecido conectivo e o esqueleto da face na terceira semana de vida intrauterina. Por volta da sexta semana do desenvolvimento embrionário, as estruturas faciais externas completam sua fusão, e as internas completar-se-ão até o final da oitava semana, porém, nesse período,

pode ocorrer uma falha na fusão do processo frontonasal com o processo maxilar, ocasionando a fenda labial. A falha de penetração do tecido mesodérmico no sulco ectodérmico da linha média do palato posterior a lateral da pré-maxila ocasiona a fissura palatina (RIBEIRO; MOREIRA, 2005).

Muitas foram às tentativas de classificação de fissuras ao longo dos anos, atualmente elas se dividem em quatro categorias, tomando como ponto de referência o forame incisivo, limite entre o palato primário e secundário. Elas são classificadas em: fissura pré-forame incisivo, que são exclusivamente labiais, sendo originárias embriologicamente do palato primário, fissura pós-forame incisivo, que são fendas palatinas, em geral medianas, que podem situar-se apenas na úvula, palato primário ou envolver o palato secundário, fissura transforame incisivo, de maior gravidade, envolvendo estruturas anatômicas oriundas do palato primário e secundário e fissuras raras da face, que são as fissuras oblíquas do lábio, nariz, ou mesmo de toda a face (BARONEZA et al., 2005).

3.1 ALEITAMENTO

A prática da amamentação da criança com FLP pode ser exaustiva devido à dificuldade de sucção direta da mama, cuja complexidade é variável de acordo com a dimensão e especificidade da lesão labial e/ou palatina (GREGORY; SOUZA, 2020).

O aleitamento materno não é apenas um meio nutricional para a criança, sua função afeta diretamente sua saúde fisiológica ao fornecer micronutrientes, oligossacarídeos, proteínas e peptídeos responsáveis pelo bom desenvolvimento, assim como a saúde psíquica e emocional de mãe e filho, através contato que a amamentação pode proporcionar (GREGORY; SOUZA, 2020).

Bebês com FLP devem ser posicionados semieretos, de frente para o corpo da mãe ou, alternativamente, deitados em uma superfície plana, com a cabeça inclinada no colo materno, enquanto a mãe inclina o corpo sobre ele. Nesta posição, a ação da gravidade permite que o mamilo e a aréola do seio penetrem mais facilmente na boca do bebê, proporcionando uma maior vedação da fissura, promovendo um melhor fluxo do alimento para a orofaringe e esôfago, reduzindo a fadiga e o gasto energético do bebê durante a alimentação (SILVA et al,. 2005).

Nas fissuras pré-forame incisivo, os indivíduos afetados apresentam menores dificuldades alimentares, quando comparados àqueles com a fenda pós-forame

incisivo. Nos casos de fenda pré-forame incisivo, a integridade do palato colabora para a manutenção da pressão negativa intra-oral e permite ao bebê um melhor padrão de sucção (CYMROT, 2010). No entanto, as crianças cuja fenda pré-forame incisiva incompleta podem ter dificuldade na compressão do bico (da mamadeira ou do seio materno), levando ao escape do alimento por não haver adequado ajuste da boca da criança ao bico (SILVA; FÚRIA; DI NINNO, 2005).

Entre os principais problemas para a alimentação de crianças portadoras de fenda de lábio e/ ou palato, encontram-se a sucção ineficiente e o escape do leite para a cavidade nasal (SILVA; FÚRIA; DI NINNO, 2005)

3.1 TRATAMENTO

O tratamento de fissuras lábio palatinas é um processo longo, a reabilitação ocorre em etapas terapêuticas de acordo com idade e crescimento do paciente. O encaminhamento de pacientes com fissura lábio palatina para um hospital referência segue avaliação inicial em uma Unidade Básica de Saúde, Unidade de Pronto Atendimento ou Ambulatório Médico de Especialidades (KUHN, 2012).

O Cirurgião-Dentista contribui de forma primordial durante o tratamento dando suporte no planejamento e instruindo a comunicação com a equipe multidisciplinar para restabelecer a saúde bucal funcional ao paciente. O objetivo do tratamento das fissuras é a correção cirúrgica e também problemas associados como fala, deglutição, mastigação, sucção, audição entre outras consequências que dificultam a inclusão social do portador (DI BERNARDO et al.,2017).

A palatoplastia, é a reconstrução do palato que permite a separação anatômica entre as cavidades oral e nasal e também o estabelecimento de uma velofaringe que possa funcionar apropriadamente para evitar a regurgitação nasal de alimentos e promover o desenvolvimento normal da audição e da fala (BATISTA, TRICHES; MOREIRA, 2011).

O palato mole é coberto por três camadas ao aproximar a mucosa nasal, a musculatura elevadora e a mucosa bucal, o palato duro por sua vez é fechado em duas camadas usando retalhos da mucosa nasal e da mucosa bucal. Ambas as cirurgias, devem ser realizadas sem tensão para evitar ruptura das suturas e a formação de fístula (COSTELLO RUIZ, 2008).

A queiloplastia consiste na correção da fissura labial por técnicas cirúrgicas

como Spina e Millard, e deve ser realizada a partir do terceiro mês de vida. Nessa idade, nos Estados Unidos, a cirurgia é realizada nos lábios, palato, gengiva com osteoplastia alveolar, diferentemente na França, a cirurgia é realizada no lábio, associado a contenção palatina passiva (LIMA et al, 2015).

Para que ocorra um tratamento eficaz, é necessário que seja efetuado por uma equipe multidisciplinar incluindo ginecologista obstetra, geneticista, cirurgião plástico, pediatra, nutricionista, fonoaudiólogo, psicólogo e um Cirurgião-Dentista (RIBEIRO; MOREIRA, 2005).

As especialidades mais comuns ao tratamento são, odontopediatria, reabilitação artificiais (próteses), ortodontia, cirurgia Buco-Maxilo-Facial, clínica geral e laboratórios especializados. A odontologia tem papel fundamental na reabilitação, ela é uma das etapas mais longas no tratamento do paciente, pois as deformidades dos lábios e/ou da boca podem levar alterações bucais e requer atenção especial (LIMA et al., 2015).

3.1 ATUAÇÃO DO CIRURGIÃO-DENTISTA

O Cirurgião-Dentista tem a responsabilidade de preservar e manter a saúde bucal por meios de ações preventivas e reabilitação bucal nos pacientes fissurados (MEDEIROS, 2001).O sucesso do tratamento odontológico desses pacientes tem como base a tríade: paciente, dentista e cuidador. O Cirurgião-Dentista tem um papel fundamental na reabilitação da fissura lábio- palatina, mas o completo estabelecimento da saúde bucal e geral do paciente só será possível com a efetiva participação de uma equipe multidisciplinar, com ênfase na relação de confiança desta com o paciente e com sua família (KUHN, et al. 2012).

Os cuidados começam antes mesmo de o primeiro dente aparecer, através da odontopediatria, com os cuidados básicos de higiene oral (LIMA et al., 2015).Cabe à odontopediatra informar os responsáveis a respeito das anomalias dentárias, atrasos na erupção e maloclusões. Há ainda a necessidade do tratamento preventivo, uma vez que crianças portadoras de fissuras são mais susceptíveis à doença cárie (ARMADA et al, 2005).

A terapia periodontal tem o objetivo de alterar ou eliminar a etiologia microbiana dos fatores locais de retenção de placa bacteriana que contribuem para o desenvolvimento das patologias periodontais (SANTO; LIMA, 2017). A progressão da doença periodontal em indivíduos com fissura apresenta maior risco para a progressão

da doença (HUYNH-BA et al 2009).

A periodontia além de realizar o preparo inicial dos pacientes, é responsável por devolver a saúde periodontal, uma vez que este é um pré-requisito para conseguir boa função, estética e manutenção do tratamento, garantindo assim o sucesso do tratamento restaurador (NEWMAN et al., 2007).

O ortodontista desempenha um papel importante no diagnóstico e no tratamento de fissura lábio-palatal. O tratamento ortodôntico/ortopédico deve ser enfatizado na ortopedia pré- operatória para guiar o crescimento ideal e o desenvolvimento maxilar. A confecção de uma prótese palatina facilita a alimentação e corrige possível aproximações do rebordo maxilar. Esta placa mantém os rebordos em posição anatômica, completando as palatoplastias, e orientando o desenvolvimento da maxila. No caso de pacientes com mordida cruzada que impossibilite a mastigação ou causem danos funcionais maiores, podem-se lançar mão de aparelhos fixos (LIMA et al., 2015).

O tratamento ortodôntico de pessoas com fissuras lábio-palatinas segue a seguinte ordem: ortodontia pré-enxerto; enxerto ósseo alveolar secundário; ortodontia pós-enxerto e cirurgia ortognática, quando necessária (NASCIMENTO, 2020). A cirurgia ortognática é o procedimento realizado para corrigir a posição e o tamanho dos maxilares. Esse procedimento objetiva o êxito na correção das deformidades dentofaciais de etiologia congênitas e adquiridas (LAVIE et, al 2000).

Durante os trabalhos de reabilitação do fissurado, o protesista irá restaurar ou mesmo apenas reabilitar as estruturas orofaciais que de alguma forma podem estar congenitamente ausentes ou mal formadas, proporcionando uma melhora na mastigação, deglutição, na fala e proporcionando uma melhora estética (MOORE, 2004).

O tratamento protético é utilizado seja como tratamento provisório ou definitivo, sendo uma alternativa para pacientes fissurados com impossibilidade do tratamento cirúrgico (LOFFREDO, FREITAS; GRIGOLLI, 2001).

As fissuras lábio-palatais, consistem em defeitos congênitos que são mais comuns entre as malformações as quais, afetam diretamente a face do ser humano, atingindo sobretudo, uma criança a cada 650 que são nascidas. Os seus portadores, além de terem o problema estético, também apresentam distúrbios funcionais, que ocorrem desde a alimentação até mesmo, a fala, os quais são perfeitamente tratáveis, desde que sejam iniciados logo após os primeiros meses de vida (SILVA FILHO, 2000).

Figura 1 - Figura demonstrando paciente portador fissuras labiais e palatal concomitante.

Extraído de: Associação Brasileira de Fissura Lábio Palatina

Conforme as estruturas do rosto/cavidade oral são afetadas, as fissuras passam a receber uma classificação, sendo o forame incisivo o ponto anatômico de referência no diagnóstico da fissura (NASCIMENTO, 2020).

Figura 2 - Classificação de Spina modificada; **A** – Ilustração esquemática representando a maxila e o "forame incisivo" – referência anatômica usada na classificação de Spina. **B** – Origens embrionárias da maxila: palatos primário e secundário. O forame incisivo delimita a formação embrionária das estruturas maxilares

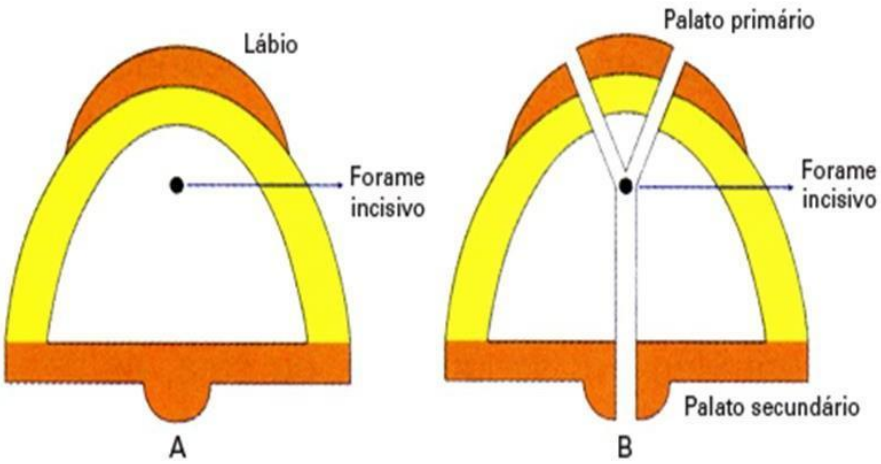

Extraído de: Fissuras lábio palatinas: Uma abordagem interdisciplinar, 2007.

As fissuras que se restringem diretamente ao palato primário, estas envolvem o

lábio e/ou até mesmo, o rebordo alveolar sem que se ultrapasse o limite do forame incisivo (SADLER,2010).

Diferentemente, as fissuras transforame incisivo, são consideradas como fissuras totais, estas envolvem totalmente e de forma simultânea o palato primário e até mesmo, o palato secundário. Já as Fissuras pós-forame incisivo, “envolvem apenas o palato (“céu da boca”), mantendo o lábio intacto assim como os dentes. Ocorrem quando as estruturas do palato secundário não fazem a fusão (NEWMAN et al., 2007).

Figura 3 - cirurgia para correção de fenda pós foraminal

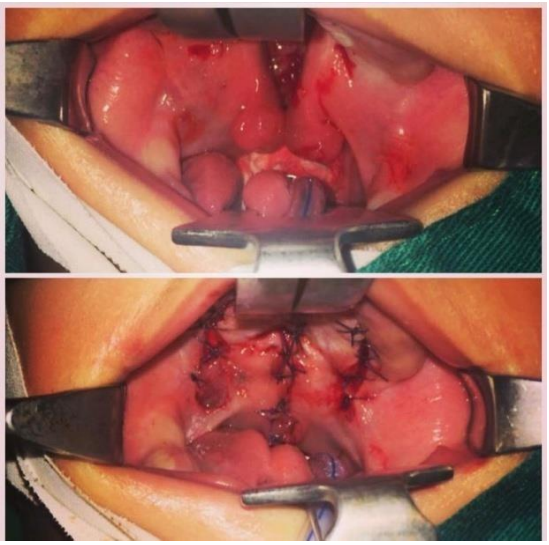

Imagem disponibilidade por George Douglas Oliveira da Silva

Aspecto pré e pós-operatório de palatoplastia para correção de fenda palatina pós forame nasopalatino, também envolvendo o palato secundário.

A fissura submucosa consiste na malformação que ocorre no palato secundário e é considerada de forma anatômica subclínica. O defeito se encontra na musculatura do palato mole e/ou até mesmo, no tecido ósseo do palato duro, de modo que a camada da mucosa permanece íntegra e a sua ocorrência é muito incomum (RIBEIRO; MOREIRA, 2005).

Neste sentido, salienta-se que a fissura labial pode ser tratada com cirurgia reconstrutiva facial no terceiro mês de vida, seguida de um ano de cuidados pós-operatórios acompanhados por uma equipe multidisciplinar, divididos em grupos: 1-anterior, primário, palato direito, lábio esquerdo e alvéolo ou ambos; 2-frente e verso para 1º ou 2º lábio; 3- palato posterior, palato duro e mole direito ou esquerdo ou

ambos; - Em casos raros, o lábio inferior, o nariz e o lábio superior podem apresentar fissuras oblíquas, transversais e medianas com ou sem hipoplasia (SADLER,2010).

No primeiro grupo é realizada uma cirurgia simples, em casos de deformidade mais grave, o segundo e terceiro grupo, precisam de cirúrgica complexa, devido ao acometimento do palato, e em casos raros, deve ser avaliada com várias opções, como nos casos em que há necessidade enxerto ósseo alveolar (realizado em crianças de 7 a 9 anos) e cirurgia ortognática (para jovens de 13 a 15 anos), e como último procedimento, rinoplastia secundária, na qual o restante deformado do nariz é removido (RIBEIRO; GIL, 2008).

Figura 4: Tratamento de fissura de lábio e palato em bebês

Extraído de: Abordagem precoce de pacientes com fissuras labiopalatinas tratados com modelador naso alveolar (NAM) - UFMG.

O tratamento de paciente com fissura bilateral de lábio e palato, deve começar na infância para reduzir a projeção da pré-maxila. Na fase adulta se o paciente não for operado, mantêm a singularidade da projeção ântero-superior da pré-maxila e pró-lábio, com diminuição da columela nasal, que resulta em excessiva convexidade da parte central da face. A reconstrução primária de lábio e palato restaura estética e a função do paciente. Quando realizada na primeira infância, afeta a mandíbula e a arcada dentária superior ao longo do crescimento tornando-a progressivamente menor em todas as dimensões transversais e sagitais (SERRA; et al. 2018).

Segundo Kuhn (2012), o Cirurgião-Dentista possui um papel importante no

decorrer do tratamento do paciente, uma vez que o tratamento inicial compreende a realização de cirurgia. Com isso, o objetivo das cirurgias primárias, é de minimizar os estigmas e os preconceitos, estas visam restaurar a função normal, incluindo sobretudo, a fala e audição, e ainda a promoção do crescimento normal e do desenvolvimento psicossocial. No entanto, o papel do Cirurgião- Dentista na abordagem do paciente fissurado não deve ser restringido apenas ao tratamento odontológico, pois se deve atuar de forma humanizada para com os seus pacientes e familiares.

O Cirurgião-Dentista possui uma grande importância na reabilitação do paciente com fissura labial, pois o processo de enxertia óssea precisa condicionar um tratamento do “refinamento”. Isto pode vir a acontecer em diferentes fases da vida dos pacientes, de conforme a necessidade clínica e o grau de acometimento facial (NASCIMENTO, 2020).

5 CONSIDERAÇÕES FINAIS

Ao longo dessa pesquisa, pôde-se constatar que crianças que possuem fissura lábio- palatais ao nascerem, passam por dificuldades em decorrência da má formação congênita, de modo que o seu primeiro desafio é justamente a aceitação dos pais e até mesmo, o seu convívio na sociedade.

Assim, o tratamento das fissuras deve ocorrer de forma precoce, desde o nascimento até mesmo na fase adulta, seja por intervenção cirúrgica ou não, através de tratamento multidisciplinar, com objetivo de diminuir ou até mesmo, impedir o surgimento de sequelas.

Com isso, para o sucesso do tratamento de crianças fissuradas, é necessário acompanhamento com equipe de profissionais multidisciplinares de forma sincronizada, permitindo desse modo, que o tratamento chegue até o final com êxito.

Este estudo demonstra a importância do profissional odontólogo na terapêutica de pacientes portadores da discrasia, onde os Cirurgiões-Dentistas, através de suas especialidades, acompanham o paciente desde a fase inicial do tratamento na infância, até a fase final, já próximo à fase adulta, proporcionando melhora do quadro e melhora a na qualidade de vida dos mesmos.

6. REFERÊNCIAS

ARMADA L, ARMADA-D. L. Prevalência de alterações bucais em crianças portadoras de fendas labiopalatinas atendidas no hospital Nossa Senhora do Loreto – RJ. Revista **Pesq Bras Odontoped Clin Integr**. 2005; 5: 165-70.

BATISTA, L. R. V.; TRICHES, T. C.; MOREIRA, E. A. M. Desenvolvimento bucal e aleitamento materno em crianças com fissura labiopalatal**. Revista Paulista de Pediatria**, São Paulo, v. 29, n. 4, p. 674-679, dez. 2011. Doi: 10.1590/S0103-05822011000400031

BARONEZA, J. E. et al. Bauru, Universidade de São Paulo. Acesso em: 14 out. 2022., 2017 Dados epidemiológicos de portadores de fissuras lábio palatinas de uma instituição especializada de Londrina, Estado do Paraná. **Acta Scientiarum Health Sciences**, v. 27, n. 1, p. 31-5, 2005.

BERTIER, C.E.; TRINDADE, I.E.K. Deformidade nasais: Avaliação e tratamento cirúrgico. In: TRINDADE, I.E.K.; SILVA FILHO, O.G. **Fissuras lábio palatinas: Uma abordagem interdisciplinar**. São Paulo: Santos, 2007. p. 87-107

BEZERRA, R. et al. Notificações de fenda labial e fenda palatina na região Sul do Brasil e Paraná. **Revista Brazilian Journal of Surgery and Clinical Research** – BJSCR, Umuarama Vol. 29, n. 3, p. 11-14, 2020.

CERQUEIRA, M. N. et al. Ocorrência de fissuras labiopalatais na cidade de São José dos Campos SP. **Revista Brasileira de Epidemiologia**, v. 8, n. 2, p. 161-6, 2005.

COSTA, B. **Odontopediatria na reabilitação de crianças com fissura lábio palatina**. 2011. 6 f. Curso de Anomalias Congênitas Labio palatinas Hospital de Reabilitação de Anomalias Craniofaciais – HRAC-USP, São Paulo, junho. 2011

CYMROT, M. *et. al.* Prevalência dos tipos de fissura em pacientes com fissuras nasopalatinas atendidos no Hospital Pediátrico do Nordeste Brasileiro. **Revista. Bras. Cir. Plást**, Fortaleza, v.4, n.25, p. 648-651, dez. 2010. Disponível em: https://doi.org/10.1590/S1983- 51752010000400015. Acesso em: jun. 2022.

DI NINNO, C. Q. M. S. et al. O conhecimento de profissionais da área da saúde sobre fissura lábio palatina. **Revista da Sociedade Brasileira de Fonoaudiologia, v**. 9, n. 2, p. 93-101, 2004

DI BERNARDO B, et al. Fissuras Lábio-Palatinas: Tipos de Tratamento- Revisão de Literatura. **Revista de Divulgação Cientifica da ULBRA** Torres, Rio Grande do Sul, v.13 n.3 2017.1, p 1-26.

GRABB, W. C. et al. **Cleftlipandpalate: surgical, dental and speech aspects**. Boston: Little Brown, 1971

GREGORY, Ellis do Valle Souza; SOUZA, Alessandra da Silva. A enfermagem e o

aleitamento materno de recém-nascidos portadores de fissura labial e/ou palatina. *In*: **Revista Pró-univerSUS**, v. 11, n 1, p. 2-5, jan./jun. 2020. Acesso em: https://doi.org/10.21727/rpu.v11i1.2095. Disponível em: 25 set. 2020

HIREMATH, V. S. et al. **A innovative technique – modified feeding bottle for a cleftpalate infant. Journal of Clinical and Diagnostic** Research, v. 10, n. 4, p. 1-2, 2016.

HUYNH-BA, G. et al. Periodontal disease progression in subjects with orofacial clefts over a 25-year folloeup period. **J Clin Periodontol** 2009; 36:836-42.

KUHN, V. D. et al. Fissuras labiopalatais: revisão de literatura. **DisciplinarumScientia,** v. 13, n. 2, p. 237-245, 2012.

LIMA, E. P. A. et al. **A ortodontia na atenção multidisciplinar na saúde do paciente fissurado: uma revisão da literatura.** Odontologia Clínico-Cientfica (online),Recife, vol. 14, n. 4. p. 785-788, 2015.

LOFIEGO, J. L. Fissura Labiopalatina. Rio de Janeiro: Revinter, 1992.

LOFFREDO, L. C. M.; FREITAS, J. A. S.; GRIGOLLI, A. A. G. **Prevalência de fissuras orais de 1975 a 1994**. Revista de Saúde Pública, n. 35, v. 6, p. 571-5,

2001. MEDEIROS P.J., Medeiros P.P. Ortognática para o Ortodontista.

2001.Santos.

MIACHON DM, Leme PLS. Tratamento operatório das fendas labiais**. Revista Col. Bras.** Cir. 2014; 41(3): 208-215.

MOORE, K. L.; PERSAUD, T. V. N. Embriologia Clínica. Rio de Janeiro: Editora Elsevier, 2004

NASCIMENTO, Samira Corrêa. **Fissuras Labio palatinas: Revisão da Literatura Fonoaudiológica**. Trabalho de Conclusão de Curso [Graduação] - Pontifícia Universidade Católica de Campinas, Centro de Ciências da Vida, Faculdade de Fonoaudiologia; Campinas, 2020.

NEWMAN, M.G. et al. **Periodontia Clínica**. 10 ed. Rio de Janeiro, Elsevier

2007. PETRELLI, E. **Ortodontia para Fonoaudiologia**. Curitiba: Editora

Lovise, 1992.

RIBEIRO, E. M.; MOREIRA, A. S. C. G. Atualização sobre o tratamento multidisciplinar das fissuras labiais e palatinas. **Revista Brasileira de Promoção de Saúde,** v. 18, n. 1, p. 31-40, 2005.

RIBEIRO-Roda, S.; GIL-da-silva-Lopes. Aspectos odontológicos das fendas lábio

palatinas e orientações para cuidados básicos. **Revista de Ciências Médicas, v.** 17, n. 2, p. 95-103, 2008.

ROCHA, C. M. G. et al. Aleitamento materno e fissura labiopalatal: revisão e atualização**. Revista Médica de Minas Gerais**, Belo Horizonte, v. 18, n. 4, supl. 1, p. S77-S82, nov. 2008.

SANTOS, M.H.R.C; LIMA, C.A.C; SILVA, T.B; Fissuras lábio palatinas: aspectos etiológicos e tratamento. **Revista Cient. In FOC**, Rio de janeiro, v.2, n.2, p.71-78, jul/dez 2017.

SADLER, T. W. Fundamentos de Langman's: embriologia médica. 9. ed. Rio de Janeiro: Guanabara Koogan, 2010.

SERRA, A.V.P. et. al. Avaliação clínica e radiográfica de implantes dentários em área de fissura alveolar. **Ver Odontol UNESP,** Araraquara, v.4, n.47, p.198-204, jul/ago 2018

SILVA FILHO OG, Ferrari Júnior FM, Rocha DL, Souza Freitas JA. Classificação das fissuras labiopalatinas: breve histórico, considerações clínicas e sugestão de modificação. Ver Bras. Cir. 2000; 82:59-65.

SILVA CM, Locks A, Carcereri DL, Silva DGV. **A escola na promoção saúde de crianças com fissura labiopalatal**. Texto Contexto Enferm. 2013; 22(4): 1041-1048.

SILVA, E. B. S.; FÚRIA, C. L. B.; DI NINNO, C. Q. M. S. Aleitamento materno em recém- nascidos portadores de fissura labiopalatina: dificuldades e métodos utilizados. **Revista CEFAC, São Paulo,** v. 7, n. 1, p. 21-28, jan./mar. 2005.

UM OLHAR PARA O TRATAMENTO ODONTOLÓGICO EM PACIENTES COM ESPECTRO AUTISTA

Lharyssa Kellys Matos Mariano
Vitoria Rodrigues Gonçalves
Msc. Janaina da Câmara Zambelli

RESUMO: O autismo é um distúrbio cerebral que tem como características sensibilidades fortes, dificuldade em hábitos sociais, na comunicação. Os pacientes autistas enfrentam uma dificuldade em realizar a higienização bucal, como: escovar os dentes, fazer o uso do fio dental; por conta da sua dificuldade motora e neurológica. Alguns manejos são feitos dentro do consultório, como: evitar a luz do refletor, evitar movimentos repetitivos, evitar ruídos e sons muito altos, fazer consultas mais rápidas, realizar os atendimentos sempre no mesmo lugar. Para realizar essa revisão de literatura foi usado as fontes do Scielo, Lilacs, Google acadêmico e a Biblioteca Virtual em Saúde (BVS). O objetivo dessa revisão de literatura é discutir diagnóstico, prevalência, etiologia, problemas dentários para o autismo, bem como os desafios do atendimento odontológico e a importância de ter um atendimento próprio para essas pessoas. Conclui-se que com esse levantamento de informações sobre o tema, venha-se contribuir para o esclarecimento sobre o manejo odontológico e a importância da saúde bucal em pessoas diagnosticadas com TEA.

Palavras-chave: Assistência odontológica, transtorno do espectro autista, saúde bucal.

1 INTRODUÇÃO

De acordo com a Organização Mundial da Saúde, qualidade de vida é a percepção do indivíduo de sua inserção na vida, no contexto da cultura e sistemas de valores nos quais ele vive e em relação aos seus objetivos, expectativas, padrões e preocupações. Entretanto, a qualidade de vida associada à saúde bucal refere-se ao impacto que as condições bucais têm nas atividades diárias, bem-estar e qualidade de vida dos indivíduos (Bonecker, 2014).

Assim, as doenças bucais podem afetar a alimentação, o sono, a fala, a comunicação, a interação social e a autoestima dos indivíduos, acarretando dificuldades nas suas atividades diárias e trazendo como consequência prejuízos à qualidade de vida. Existem algumas características principais de alterações bucais como: cárie dentária, traumatismo dentário e má-oclusão, dentre outros (Bendo, 2014).

Um dos problemas que tem afetado a qualidade de vida dos pacientes autistas é a dificuldade em realizar a higienização bucal, como: escovar os dentes, fazer uso do fio dental, por conta da sua dificuldade motora e neurológica. Com isso a

prevalência de cárie até mesmo doenças periodontais são maiores nesses pacientes, precisando contar com o auxílio dos pais ou responsáveis para realização dos cuidados desses pacientes. Estudos mostram que a cada
10.000 nascidos vivos, quatro ou cinco são diagnosticados com transtorno do espectro autista (TEA) e a sua prevalência se dá mais no sexo masculino (Coimbra, 2020 e Tirado-Amador, 2021).

O autismo, também conhecido como (TEA) é um distúrbio neurológico tendo como características: alterações de comportamento e comunicação, habilidades sociais, dificuldades motoras, realizam atividades repetitivas, costumam andar em círculos e na ponta dos pés. O TEA manifesta-se na primeira infância e acomete mais crianças do sexo masculino e não possui cura. O autismo pode ser classificado em grau leve, no qual só as pessoas próximas conseguem observar; já o grau moderado começa a prejudicar na comunicação verbal e não verbal e o grau grave prejudica nas atividades simples e afeta na fala (Araujo e Cunha, 2021).

O tratamento odontológico para os pacientes autistas precisa ser feito de forma mais cautelosa, respeitando o espaço e as limitações de cada um. É de suma importância que o acompanhamento seja de forma multidisciplinar, cotando com profissionais de psicologia, fonoaudiologia, cirurgiões dentistas, pediatras. Alguns manejos são feitos dentro do consultório, como: evitar a luz do refletor, evitar movimentos repetitivos, evitar ruídos e sons muito altos, fazer consultas mais rápidas, realizar atendimento sempre no mesmo lugar (Stoski, 2022).

Os pacientes com TEA possuem um certo receio em relação ao consultório odontológico e ao cirurgião dentista, devido às luzes fortes, aos ruídos dos equipamentos, aos gostos fortes de alguns produtos, a textura das luvas, por isso a necessidade de ter manejos diferentes para poder atender os pacientes que possui o diagnóstico de TEA (Leite, 2019 e Tasso, 2022).

Os indivíduos com autismo possuem menor fluxo salivar e menor capacidade de tampão. Os estudos do D. Mansoor mostram que os pacientes com transtorno autista têm maior acúmulo de placa e presença de cárie devido à dificuldade motora e a falta de escovação por conta do sabor e a textura da pasta de dente. A saúde bucal do paciente com TEA é deficiente, e foi observado por alguns autores uma prevalência maior de hipoplasia de esmalte, maloclusões, bruxismo, hábitos deletérios, gengivite e/ou doença periodontal e traumas dentários (Souza, 2021).

Devido ao comportamento destes pacientes, em alguns casos é importante o uso de medicamentos para ajudar na ansiedade, nos problemas comportamentais, esquizofrenia, epilepsia, entre outros. O uso dessas drogas possui efeito colateral, que diz respeito ao efeito cariogênico, onde afeta a secreção salivar que produz boca seca ou xerostomia e pode causar problemas gengivais, como a hiperplasia (Araujo, 2021 e Gomes, 2019).

Ainda segundo esses autores a etiologia, o diagnóstico descreve a importância do tratamento odontológico mostrando os cuidados e os manejos que precisam ser feitos durante o atendimento. Espera-se que com esse levantamento de informações sobre o tema, venha contribuir para o esclarecimento sobre o manejo odontológico e a importância da saúde bucal em pessoas diagnosticadas com TEA.

Portanto, o objetivo desta revisão de literatura é discutir diagnóstico, prevalência, etiologia, problemas dentários para pacientes com autismo, bem como os desafios do atendimento odontológico, e a importância do atendimento individualizado para essas pessoas.

2 METODOLOGIA

Trata-se de um estudo de revisão bibliográfica da literatura. Para tanto, serão pesquisadas as seguintes bases de dados: Google Acadêmico, Scielo, LILACS, MEDLINE e plataforma da CAPES, utilizando as palavras-chave (descritores): assistência odontológica; transtorno do espectro autista; saúde bucal. Para a seleção das fontes, considerou-se como critério de inclusão as referências bibliográficas que abordassem a temática do manejo odontológico de pacientes (crianças) com TEA, publicados em português e inglês, entre 2016 e 2021, e foram excluídos aquelas que não atenderam a temática.

3 RESULTADOS E DISCUSSÃO

Na presente revisão de literatura, foi encontrado 15 artigos sobre o tratamento odontológico com transtorno do espectro autista, e 10 artigos foram incluídos após análise e leitura (Tabela 1).

Bendo e colaboradores (2014), concluíram que é primordial para o Cirurgião

Dentista saber a importância da promoção de saúde, ajudando a melhorar a qualidade de vida de todas as faixas etárias.

Sob o mesmo ponto de vista, Gomes et al. (2019) também chegaram a conclusão que, é de suma importância que, o Cirurgião Dentista e sua equipe saibam da técnica de controle comportamental e se informem sobre as complicações gerais e orais que afetam a saúde das crianças com TEA.

De acordo com Leite et al. (2019), o papel da educação continuada de profissionais da odontologia e pais é essencial para superar as dificuldades encontradas pela criança com TEA durante a consulta odontológica.

Segundo Coimbra et al. (2019), as crianças com TEA apresentam fatores que são considerados relevantes para o desenvolvimento da doença cárie.

Conforme Tirado-Amador et al. (2021), a assistência odontológica com a participação da família, professores e demais membros de instituições especializadas, torna-se o tratamento menos desafiador.

Sobretudo Araujo et al. (2021), afirmam que o paciente precisa de um tratamento interdisciplinar, onde o cirurgião dentista deve transmitir a importância dos cuidados preventivos em relação às patologias bucais, orientações a higiene bucal.

Tabela 1 - Principais resultados da base de dados bibliográficos sobre manejo odontológico dos pacientes com espectro autista.

Ano	Autores	Objetivo do estudo	Conclusão do estudo
2014	Bendo et al.	Mensurar o impacto das alterações da qualidade de vida, que proporcione a percepção e a necessidade de vida de cada indivíduo no planejamento clínico.	Saber a importância da saúde bucal em relação a qualidade de vida que são fundamentais para a elaboração do planejamento clínico.
2019	Gomes et al.	O objetivo deste trabalho é realizar uma revisão de literatura baseada em evidências relacionadas à abordagem comportamental do paciente na clínica odontológica, características gerais, patologias e hábitos orais comuns.	Conclui-se que é fundamental que o cirurgião dentista e toda a equipe compreendam sobre as técnicas de controle comportamental que em destaque são a técnica falar-mostrar-fazer, pedagogia visual, controle de voz, técnicas de distração e reforço positivo
2019	Leite et al.	O objetivo deste trabalho, por meio de uma revisão de literatura baseado em evidências científicas, visa abordar o contexto do atendimento odontológico para pacientes com TEA, bem como colaborar na capacitação profissional através de uma abordagem humana, ética e de condutas individualizadas de manejo e adaptação profissional.	Conclui-se que o papel da educação continuada de profissionais da odontologia e pais é essencial para superar as dificuldades encontradas pela criança com TEA durante a consulta odontológica.
2020	Coimbra et al.	Este trabalho tem como objetivo revisar a literatura dos últimos dez anos sobre a abordagem odontológica em crianças portadoras dessa desordem.	Crianças com TEA apresentam fatores considerados relevantes para o desenvolvimento da doença cárie. Estes são excluídos exclusivamente da atenção parental e do acesso a cuidados dentários. A intervenção precoce do psicólogo-dentista de forma integral e humana pode suprir todas as necessidades relacionadas à saúde bucal desses pacientes.
2021	Tirado-Amador et al.	O objetivo da presente revisão foi demonstrar as evidências sobre a saúde bucal, bem como considerações relevantes para o cuidado odontológico em indivíduos com TEA.	Concluindo que as evidências permanecem controversas e limitadas, com tendência a evidenciar deficiências na higiene bucal realizadas nas residências de indivíduos com TEA, a presença de cárie dentária, doença periodontal e alguns achados que condicionam a fisiologia oral e o progresso das doenças bucais.

2021	Araujo et al;	O presente estudo teve como objetivo realizar uma revisão de literatura sobre a importância do tratamento odontológico no paciente com transtorno do espectro autista por meio da análise dos acometimentos bucais mais comuns nesses indivíduos, bem como dos desafios enfrentados pelo cirurgião-dentista frente a toda complexidade do TEA.	Conclusão: diante das inúmeras dificuldades encontradas pelos pais e cuidadores, os pacientes portadores do transtorno do espectro autista devem receber um tratamento interdisciplinar, onde o cirurgião-dentista pertencente a esta equipe deve transmitir a importância dos cuidados preventivos em relação as patologias bucais e as orientações quanto à dieta e higiene bucal, bem como o tratamento adequado.
2021	Cunha et al.	O objetivo geral deste artigo é destacar a importância do diagnóstico e descrever as principais formas de tratamento do Transtorno do Espectro Autista.	Se fez necessário especificar o conceito do TEA em achados científicos, a apresentação dos métodos principais do diagnóstico e, relacionar o diagnóstico com as principais formas de tratamento encontradas em pesquisas.
2021	Souza et al.	O objetivo do presente estudo é relatar as principais características do manejo do Odontológico em pacientes com Transtorno do Espectro Autista (TEA).	Com a realização do trabalho foi possível concluir, que novas legislações são criadas para assegurar o tratamento odontológico. também foi possível ver que o cirurgião dentista voltado para o atendimento de pessoas com TEA, devem se manter constantemente atualizado, e conexos com outras áreas que possam auxiliar o tratamento.
2022	Tasso et al.	É realizar uma revisão bibliográfica sobre as abordagens clínicas, científicas e técnicas de manejo que podem ser usadas nos atendimentos aos pacientes autistas nas clínicas odontológicas.	Embora exista uma grande adversidade durante o atendimento dos pacientes que são portadores do transtorno do espectro autista, o cirurgião dentista dispõe de diferentes técnicas de abordagem, tais como TEACCH, PECS, ABA e Son-Rise, que facilite o tratamento durante as consultas periódicas destes pacientes.

2022	Stoski et al.	O objetivo do presente estudo foi fazer uma revisão de literatura acerca dos protocolos de tratamento odontológico em pacientes com Transtorno do Espectro Autista (TEA); procurando encontrar artigos, teses e dissertações sobre a temática, vislumbrando quais os principais protocolos utilizados com sucesso por profissionais da odontologia com pacientes autistas.	É necessário que o dentista estabeleça com o paciente uma rotina e também laços de confiança. A abordagem psicológica muitas vezes é necessária, e para isso, deve-se contar com a presença de um profissional capacitado.

Fonte: Dos autores

Da mesma forma Souza et al. (2021), concordam que, é importante o Cirurgião Dentista estar sempre atualizado e conexos com outras áreas que possam auxiliar no tratamento.

Portanto Tasso et al. (2022) declaram também que, o cirurgião dentista dispõe de diferentes técnicas de abordagem, que facilite o tratamento durante as consultas.

Em virtude dos fatos Stoski et al. (2022) criar uma rotina e um protocolo específico é algo imprescindível.

Este estudo destaca a importância do tratamento odontológico mostrando os cuidados e os manejos que precisam ser feitos durante o atendimento. Esperamos que com esse levantamento de informações sobre o tema, venhamos contribuir para o esclarecimento sobre o manejo odontológico e a importância da saúde bucal em pessoas diagnosticadas com TEA.

4. CONSIDERAÇÕES FINAIS

Conclui-se que com esse levantamento de informações sobre o tema, venha-se contribuir para o esclarecimento sobre o manejo odontológico e a importância da saúde bucal em pessoas diagnosticadas com TEA. Infelizmente, não se fala muito sobre o manejo comportamental com os pacientes que possuem esse transtorno. A prevalência maior do transtorno de espectro autista se dá mais no sexo masculino. O que mais acomete a saúde bucal desses pacientes são as doenças periodontais e a cárie. Que este trabalho possa inspirar mais profissionais a especialização nessa área, que é tão necessitada de atenção.

5. REFERÊNCIAS

ARAUJO, Fernanda Santos; GAUJAC, Cristiano; TRENTO, Cleverson Luciano; AMARAL, Regiane Cristina. **Pacientes com transtorno do espectro autista e desafio para atendimento odontológico - Revisão de literatura**. 2021. Universidade Federal de Sergipe, Sergipe.

BENDO, Cristiane Baccin; MARTINS Carolina Castro; PORDEUS Isabela Almeida; PAIVA Saul Martins. **Impacto das condições bucais na qualidade de vida dos**

indivíduos. 2014. Revista da Associação Paulista de Cirurgiões Dentistas, São Paulo.

BONECKER, Marcelo; ABANTO, Jenny. **Como as pesquisas de excelência em qualidade de vida relacionada à saúde bucal podem contribuir para a prática clínica?** 2014. Revista da Associação Paulista de Cirurgiões Dentistas, São Paulo.

COIMBRA, Bruna Santiago; SOARES, Daniely Cristina Lacerda; SILVA, Joelma Andrade; VAREJÃO, Lívia Coutinho. **Abordagem odontológica a pacientes com transtorno do espectro autista (TEA): uma revisão de literatura.** 2020. Brazilian Journal of Development, Brasília.

CUNHA, Patrick Rodrigues; NETO, Saulo Medeiros; NASCIMENTO, Thais Simão; FRANÇA, Uallyson César Dias. **Transtorno do espectro autista: principais formas de tratamento**. 2021. Centro Superior Una de Catalão, Catalão.

GOMES, Karolayne Alves Sanches; VIEIRA, Leticia Diniz Santos; FERREIRA, Renan Bezerra. **Autismo: uma abordagem comportamental.** 2019. Revisão de literatura. Universidade do Planalto Central Apparecido dos Santos, Brasília.

LEITE, Raissa de Oliveira; CURADO, Marcelo de Morais; VIEIRA, Leticia Diniz Santos. **Abordagem do paciente TEA na clínica odontológica**. 2019. Revisão de literatura. Faculdade Integrada do Planalto Central, Brasília.

SOUZA, aiza Alves Pereira; ROLIM Valéria Cristina Lopes de Barros. **Manejo odontológico em pacientes com transtorno do espectro autista.** 2021. Revista Ibero- Americana de Humanidades, Ciências e Educação- REASE, São Paulo.

STOSKI, Rayanna Vitória de Lara; GONÇALVES, Daiza Martins Lopes. **Manejo odontológico a pacientes com transtornos do espectro autista.** 2022. Revisão de literatura. Repositorio Institucional UniGuairaca, Paraná.

TASSO, Michele Giovana; FERRACINE, Suzane Aparecida; HOSHINO, Roberto Almela. **Atendimento odontológico e técnica de manejo para pacientes diagnosticados com transtorno do espectro autista.** 2022. Revisão bibliográfica-

Instituto Municipal de Ensino Superior de Catanduva, Catanduva.

TIRADO-AMADOR, Lesbia Rosa; MADERA, Meisser; LEAL-ACOSTA, Carlos Arturo. **Saúde bucal em indivíduos com transtorno do espectro autista: considerações para o atendimento odontológico**. 2021. Artigo de revisão. Sinú Cartagena.

IMPACTO DA REABILITAÇÃO ORAL NA QUALIDADE DE VIDA EM PACIENTE DESDENTADO PARCIAL - RELATO DE CASO

Amanda Lopes Carneiro Celestino
Karina de Melo Rocha
Me. Talitha Maria Cabral Oliveira
Me. Rafaella Mosquera Chaves

RESUMO: A perda dentária pode acarretar alterações psicológicas, funcionais e estéticas, influenciando diretamente na qualidade de vida de um indivíduo. A reposição de dentes, por meio de próteses dentárias, visa restaurar a função mastigatória, fonética e melhora da autoestima devolvendo a estética perdida ao paciente desdentado parcial ou total. O presente trabalho teve como objetivo apresentar um caso clínico de reabilitação oral com prótese parcial removível e o impacto deste tratamento na qualidade de vida do paciente. Para analisar e compreender sobre o impacto na qualidade de vida foi aplicado um questionário OHIP-49 Perfil do impacto da saúde bucal que consiste em 49 questões que captam 7 dimensões: limitação funcional, dor física, desconforto psicológico, incapacidade física, incapacidade psicológica, incapacidade social e deficiência. O plano de tratamento proposto foi de reabilitação oral com prótese parcial removível superior e inferior, foram feitas moldagens de estudo para delineamento e planejamento da prótese parcial removível definitivas. A terapia reabilitadora mostrou-se eficaz, visto que foi possível obter um grau de satisfação do paciente através do questionário melhorando sua qualidade de vida.

Palavras-chave: Edentulismo, Qualidade de Vida, Prótese Parcial Removível, Reabilitação Oral.

1. INTRODUÇÃO

O impacto na qualidade de vida de um paciente desdentado parcial vai além de prejuízos à estética. Perder os dentes afeta diretamente a função mastigatória, a fonação, o psicológico e socialização deste indivíduo. A Organização Mundial de Saúde (OMS), em 1946, definiu “Saúde” como “o estado de completo bem-estar físico, mental e social, e não só a ausência de doença”. Na Odontologia sugere que o objetivo final dos cuidados é o bem-estar mental e social do paciente (ASSIS, 2013).

A qualidade de vida é afetada pela satisfação ou insatisfação com a saúde bucal.

As preocupações dos pacientes são principalmente relacionadas ao conforto, a função e a estética. Quando esses fatores não atendem às expectativas do paciente, pode desenvolver quadros de ansiedade, insegurança e diminuição da autoestima. Os pacientes edêntulos sentem-se insatisfeitos com sua imagem e acabam por se ausentar dos círculos sociais (BARBIERI, RAPOPORT, 2009; CARVALHO et al, 2018).

A saúde oral relacionada com a qualidade de vida é reconhecida pela OMS como um segmento importante do programa global de saúde oral apresentado em 2007 e baseia-se numa construção multidimensional que inclui uma avaliação subjetiva da saúde oral do indivíduo, bem-estar funcional, bem-estar emocional, expectativas e satisfação (ALLEN, 2003).

Em 1988, Locker propôs um modelo conceptual de qualidade de vida relacionada a saúde oral reconhecido como *"Oral-Health Related Quality of Life" (*OHRQoL) que analisa os problemas da cavidade oral e o impacto na qualidade de vida. A partir desse modelo conceptual, Locker, Slade & Spencer (1994) desenvolveram o questionário *Oral Health Impact Profile* (OHIP) que é atualmente o instrumento de OHRQoL mais usado e metodologicamente mais investigado devido às suas propriedades psicométricas satisfatórias.

Apesar dos avanços nas políticas públicas de saúde bucal, o Brasil ainda possui elevado número de indivíduos com edentulismo parcial, acompanhado da necessidade de confecção em larga escala de próteses dentárias. O edentulismo parcial determina-se pela perda de alguns dentes permanentes, que resulta em alterações estruturais, estéticas e funcionais, afetando negativamente na qualidade de vida. (ALVES, 2018; AFONSO, 2017).

Assim a prótese dentária provê substitutos para os dentes e os tecidos moles perdidos, restaurando as funções perdidas, a aparência estética, o conforto, a saúde do paciente, a fonética, a postura e restabelece um equilíbrio no sistema estomatognático (BRUM, 2013).

A reabilitação de paciente parcialmente desdentado é imprescindível para a Odontologia, visando promover a reabilitação oral e devolver a estética, função mastigatória e fonação. Dentre as várias técnicas que podemos empregar, uma alternativa eficiente e bastante acessível é a prótese parcial removível (PPR) que substitui parcialmente dentes perdidos de modo a preservar as estruturas orais ainda existentes (COSTA et al., 2013).

O uso de PPR tem um grande impacto na reabilitação oral, contribuindo na melhora da qualidade de vida, abordando a saúde como um todo, pois aumenta a autoestima do portador e permite o seu desenvolvimento na sociedade, além da reconstrução de sua imagem pessoal e social (VERYRUNE et al., 2005).

Baseado na qualidade de vida e na importância da reabilitação funcional e estética do paciente com o uso de PPR. O presente trabalho tem como objetivo relatar o caso clínico de um paciente desdentado parcial utilizando-se PPR associada à aplicação de questionário de qualidade de vida.

2. MATERIAIS E MÉTODOS

Este trabalho consistiu de um estudo de relato de caso descritivo de reabilitação oral com PPR superior e inferior associado. Foi elaborado um questionário com questões de múltipla escolha com *score* de 0 a 4 sobre qualidade de vida OHIP-49 – Perfil do Impacto da Saúde Bucal realizado em três etapas: pré, pós imediato e após 1 mês de reabilitação.

O paciente foi selecionado através do prontuário realizado na Clínica Escola Illuminare da Faculdade Metroplitana de Anápolis – FAMA, foi feito a anamnese com perguntas abertas e fechadas no intuito de conhecer suas queixas principais e suas possíveis alterações sistêmicas. Logo após, foi realizado os exames extra e intra orais, periograma, odontograma e radiografia panorâmica, onde foi constatado a necessidade de uma reabilitação oral. Dessa forma o paciente se enquadrou no grupo de critério de exclusão entre os demais prontuários.

O planejamento de reabilitação foi elaborado de acordo com as necessidades do paciente que há 12 anos não utilizava a prótese inferior por não ter se adaptado e utilizava a prótese superior mal adaptada e quebrada, sendo assim foi planejado a reabilitação com PPR associado á aplicação de questionário de qualidade de vida, OHIP-49 – Perfil do Impacto da Saúde Bucal. A confecção da PPR foi compreendida nas seguintes etapas (Figura 1).

Figura 1 - Fluxograma metodológico desenvolvido para o estudo de caso analisado

1ª etapa	•Obtenção modelo de estudo
2ª etapa	•Delineamento do modelo de estudo
3ª etapa	•Confecção nichos e desgastes
4ª etapa	•Obtenção modelo de trabalho
5ª etapa	•Confecção da estrutura metálica
6ª etapa	•Prova da estrutura + registro
7ª etapa	•Montagem dos dentes
8ª etapa	•Prova dos dentes
9ª etapa	•Acrilização
10ªetapa	•Instalação da protése + orientação

Fonte: autoria própria.

O questionário visou aprofundar no impacto que a perda dos dentes ou próteses mal adaptadas pode causar na autoestima, vida social, psicológico e na qualidade de vida como um todo desse paciente.

O paciente assinou o termo de Consentimento Livre e Esclarecido (TCLE) e autorização de uso de imagem de acordo com a resolução 510 do Conselho Nacional de Saúde (CNS) que dispõe sobre as normas aplicáveis a pesquisas em Ciências Humanas e Sociais.

3. Resultados e discussão

Paciente J.B.O, 60 anos, gênero masculino, compareceu à Clínica Escola Illuminari da Faculdade Metropolitana de Anápolis – FAMA, desejando realizar um tratamento reabilitador, tendo como queixa principal “Quero usar uma prótese melhor que não me machuque” SIC. (Figuras 2 e 3). Foi aplicada a primeira etapa do questionário OHIP-49 – Perfil do Impacto da Saúde Bucal, onde foi constatado que o paciente estava com baixa autoestima, dificuldade de pronunciar algumas palavras, de se alimentar e socializar.

Figura 2 – Fotografia extrabucal: vista frontal com prótese (A); vista frontal sem prótese (B).

Figura 3 – Fotografia intrabucal: Condição bucal inicial do paciente com prótese (A); Condição bucal inicial do paciente sem prótese (B).

Na anamnese, o paciente afirmou não ter nenhum tipo de doença sistêmica. Constatou- se ao exame clínico intraoral, uso de uma prótese parcial removível na arcada superior e pino sem coroa no elemento 34, tecido gengival saudável e hígido com ausência de mobilidade dos elementos remanescentes. As perdas dentárias criaram um espaço desdentado parcial, no arco superior e inferior Classe III de Kennedy modificação 3. Para reabilitação funcional e estética do paciente, foi proposto a confecção de coroa para o pino no elemento 34 e próteses parciais removíveis, estabilizadas e retidas a grampos, para as duas arcadas.

Na primeira consulta o paciente foi orientado e conscientizado sobre as técnicas de escovação e uso do fio dental, bem como sobre a importância de controles periódicos, visando inclusive a preservação do tratamento proposto. Com o objetivo de planejar melhor o tratamento reabilitador escolhido, os modelos de estudo foram obtidos com hidrocolóide irreversível (Jeltrate Plus® – DENT SPLY), gesso pedra tipo II (Asfer) (Figura 4). Em seguida realizou-se delineamento e planejamento das próteses parciais removíveis, após o delineamento foram feitos nichos e desgaste no elemento 37 e preparação do pino no elemento 34 (Figura 5 e 6). Foi realizado uma nova moldagem com silicone de condensação (Clonagem – DFL) para obtenção do modelo de trabalho (Figura 7).

Figura 4 – Moldagem superior e inferior (A); Obtenção de modelo de estudo (B).

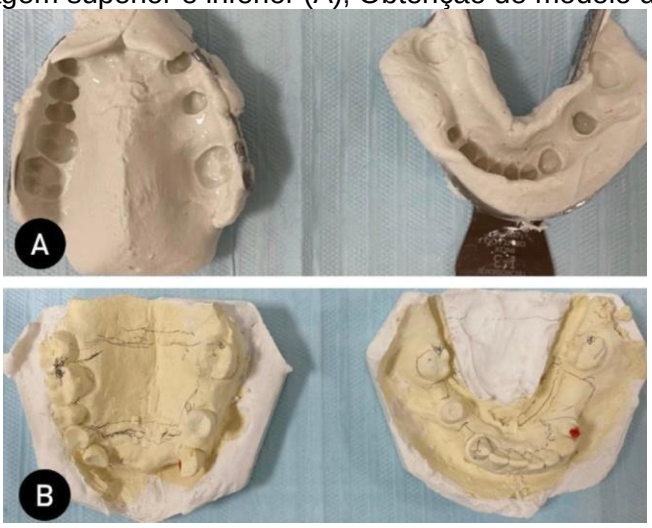

Figura 5 – Delineamento em modelo de estudo.

Figura 6 – Confecção de nicho e desgaste no elemento 37.

Figura 7 – Moldagem superior e inferior (A); Obtenção modelo de trabalho (B).

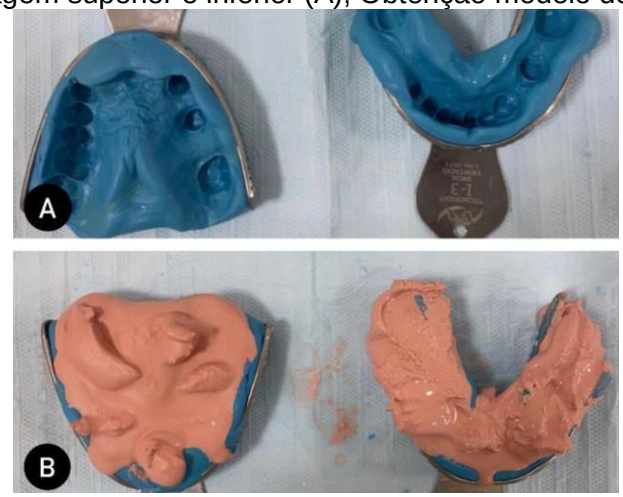

Na arcada superior foi decidido utilizar apoios oclusais nos elementos 15 grampo T nos elementos 13 e 23, grampo geminado nos elementos 26 e 27, grampo circunferencial no elemento 17 e barra palatina. Na arcada inferior foram utilizados apoios nos elementos 31,32,33,41,42,43 e 45, grampo T nos elementos 43 e 34, grampo circunferencial nos elementos 36 e 47 e barra lingual em U.

Armação metálica superior montada, foi realizada a prova e não foi necessário nenhum tipo de ajuste (Figura 8). Foi selecionado a cor B4 da escala Vita Classical para montagem dos dentes e a cor escolhida para gengiva foi a rosa escuro, deixando dessa maneira esteticamente agradavél. Logo após foi feito a prova da coroa no elemento 34 e cimentação da coroa com Cimento Resinoso Dual (Allcem – FGM) (Figura 9) . Foi realizado uma nova moldagem na arcada inferior com hidrocolóide irreversível (Hydrogum 5 – ZHERMACK) para confecção da armação metálica inferior.

Figura 8 – Armação metálica superior.

Figura 9 – Coroa de Resina elemento 34 (A); Cimentação da Coroa (B).

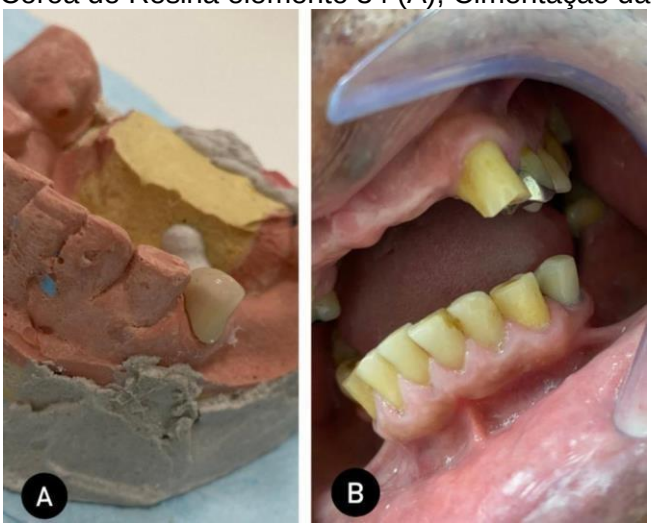

Com os dentes superiores montados, foi feita a prova e os resultados agradaram de forma satisfatória ao paciente e aos profissionais envolvidos (Figura 10). Ainda na mesma sessão foi realizada a prova da armação metálica inferior, não foi necessário nenhum tipo de ajuste.

Figura 10 – Montagem dos dentes superiores.

Na sessão seguinte com os dentes inferiores montados foi realizada a prova dos dentes inferiores e também teve resultados que agradaram o paciente e profissionais envolvidos (Figura 11). Sendo assim as próteses parciais removíveis foram enviadas para serem acrilizadas para sua futura instalação.

Figura 11 – Montagem dos dentes inferiores.

As próteses finalizadas foram instaladas e pequenos ajustes oclusais foram realizados. O paciente ficou satisfeito com o resultado estético obtido e foi instruído sobre a higienização tanto da cavidade oral como das suas próteses e também sobre o processo de adaptação das próteses. (Figura 12 e 13) .

Figura 12 – Próteses acrilizadas (A); Instalação das próteses (B).

Figura 13– Fotografia extrabucal: Inicial (A); Fotografia extrabucal: Final (B).

Após 15 dias de instalação da prótese superior foi realizado a 2ª etapa do questionário e a 3ª etapa foi realizada após 30 dias de instalação da prótese inferior.

Os resultados das 3 etapas do questionário foi obtidos através de 7 dimensões avaliadas pelo *score* 0 a 4, onde 0 não consta impacto na qualidade de vida e 4 consta grande impacto na qualidade de vida sendo resultados superiores, medianos e inferiores.

A 1ª etapa foi realizada referentes as próteses antigas do paciente, a 2ª etapa foi realizada após 15 dias de instalação da nova prótese superior e a 3ª etapa foi realizada após 30 dias de instalação da nova prótese inferior.

Na tabela 1, foi avaliado os resultados referentes as próteses antigas, demonstraram resultados inferiores com pontuação de *score* 4, constatou baixa autoestima, dificuldade de pronunciar algumas palavras, dificuldade em mastigar, piora na digestão ,problemas nos dentes, problemas psicológicos e dificuldade em socializar.

Tabela 1 - Classificação dos resultados das próteses antigas pontuadas por *Score* de qualidade de vida.

Dimensões	***Score***
Limitação Funcional	4
Dor Física	4
Desconforto Psicológico	4
Incapacidade Física	4
Incapacidade	4

Psicológica	
Incapacidade Social	4
Deficiência	4

Na tabela 2, foi avaliado os resultados referentes a nova prótese superior após 15 dias de instalação, demonstraram resultados superiores com pontuação de *score* 0, constatou uma melhora na autoestima, na pronúncia das palavras, na alimentação e na digestão. Paciente relatou que não tinha dificuldades mais em se socializar, conversar e sorrir para as pessoas.

Tabela 2 - Classificação dos resultados da nova prótese superior pontuadas por *Score* de qualidade de vida.

Dimensões	***Score***
Limitação Funcional	**0**
Dor Física	**0**
Desconforto Psicológico	**0**
Incapacidade Física	**0**
Incapacidade Psicológica	**0**
Incapacidade Social	**0**
Deficiência	**0**

Na tabela 3, foi avaliado os resultados referentes a nova prótese inferior após 30 dias de instalação, demonstraram resultados medianos com pontuação de *score* 0 a 2, constatou dificuldade em adaptação, sensibilidade em alguns dentes, dor na gengiva, mas obteve resultados satisfatórios com a aparência e autoestima.

Tabela 3 - Classificação dos resultados da nova prótese inferior pontuadas por *Score* de qualidade de vida.

Dimensões	***Score***
Limitação Funcional	0
Dor Física	2
Desconforto Psicológico	0
Incapacidade Física	0
Incapacidade Psicológica	0
Incapacidade Social	0
Deficiência	0

Atualmente pesquisadores têm incluído, em seus estudos, além das análises referentes aos sintomas, causas, características das doenças e/ou problemas de saúde, a pesquisa da qualidade de vida dessas pessoas. Isso com o intuito de se analisar o indivíduo como um todo, considerando-se a necessidade de não se preocupar somente em acrescentar "anos à vida", mas também a necessidade de acrescentar "vida aos anos" (FLECK et al., 1999).

Os resultados da 1ª etapa do questionário referentes as próteses antigas do paciente constataram que perda dos dentes e próteses mal adaptadas, quebradas e antigas podem afetar o cotidiano do paciente. Assim como afirma Souza (2009) este evento pode ocasionar diversos problemas com a aparência, lesões na boca, dificuldades na mastigação, interfirindo diretamente na qualidade de vida.

Segundo Assis (2013) a perda de dentes influenciam diretamente o cotidiano das pessoas tendo impacto na sua qualidade de vida. Além da perda funcional, desenvolve transtornos psicologicos como a baixa autoestima, a vergonha de sorrir e socializar.

Na 2ª etapa os resultados referentes a nova prótese superior constataram um quadro importante de melhora. Costa (2013) ressalta que o tratamento reabilitador com PPR tem um grau de satisfação excelente quando tem resultados bem planejados, além disso um custo/benefício ótimo.

A substituição dos dentes perdidos por tratamento protético pode melhorar o bem estar, recuperando as funções e integração social. O sucesso da reabilitação requer uma boa indicação, planejamento, adaptação funcional e psicológica. (BARBIERI, RAPOPORT, 2009).

Logo os resultados da 3ª etapa referentes a prótese inferior constataram dificuldade de adaptação, pois o paciente não usava prótese inferior há 12 anos, então os resultados foram inferiores como era o esperado, apresentou dor nos dentes e gengiva nos primeiros dias de instalação. De acordo com Kaiser (2002) as próteses inferiores leva 4 vezes mais tempo que a superior em relação a adaptação, quanto mais tempo empregar na mastigação mais a mucosa irá acostumar com as cargas mastigatórias sofridas.

O presente relato mostra um paciente com arcada superior e inferior Classe III de Kennedy modificação 3 com amplo espaço protético. Para Leles (1999) a prótese parcial removível, torna-se uma alternativa comum de tratamento, restaurando dessa

maneira áreas edêntulas devolvendo a qualidade de vida.

Umas das maiores desvantagens do tratamento proposto é a contínua reabsorção do rebordo residual abaixo da sela de extremidade livre. A forma do osso alveolar e o suporte da fibromucosa, podem resultar em tensões que podem causar danos sobre as estruturas de suporte, necessitando de um planejamento adequado para a prótese parcial removível (BEN-UR et al 1991).

A decisão pelo tratamento por meio de prótese parcial removível no caso clínico apresentado, mostrou as seguintes vantagens: tratamento minimamente invasivo com pouco desgaste de estrutura dentária, baixo custo, restauração estética e funcional, tempo operacional reduzido como mostram Bonachela e Telles (1988).

Segundo estudos de Souza (2009) o planejamento é uma das etapas mais importantes na confecção de uma prótese. Assim, no modelo, deverá haver uma representação da estrutura metálica mentalmente planejada com todos os elementos constituintes da PPR, apoios, grampos, conectores maiores, selas e conectores menores. No caso descrito foi feito todo planejamento seguindo como base os princípios de estabilidade, retenção e suporte.

Para Matiello e Trentin (2015) a reabilitação oral com implantes tornou-se o tratamento de escolha para substituir dentes perdidos em áreas parcialmente edêntulas pois apresentam características biológicas e biomecânicas compatíveis com as biológicas. No entanto, no caso relatado não optou-se por implante, devido a relação custo/benefício, ou seja, considerando as condições financeira do paciente.

4. CONSIDERAÇÕES FINAIS

O sucesso do tratamento reabilitador mostrou que a reabilitação oral com próteses removíveis parciais continua sendo uma solução viável para determinados casos de edentulismo, levando em consideração a condição financeira e biológica do paciente. Observou-se baseado no questionário OHIP-49 a satisfação do paciente frente ao tratamento proposto, pois a terapia foi eficaz devolvendo função mastigatória, fonética, estética e qualidade de vida.

5. REFERÊNCIAS

ALLEN PF. **Assessment of oral health related quality of life. Health Qual Life Outcomes.**
2003;1:40. Epub 2003/09/30.

ASSIS A. C. M. DE P. **Estudo da qualidade de vida de pacientes portadores de prótese dentária removível**. 34p. Monografia de investigação mestrado integrado em medicina dentária. Faculdade de Medicina Dentária, Universidade do Porto, 2013.

BARBIERI C. H., RAPOPORT A., **Avaliação da qualidade de vida dos pacientes reabilitados com próteses implanto-muco-suportadas versus próteses totais convencionais.** Rev. Bras. Cir. Cabeça Pescoço, São Paulo, v. 38, no 2, abril / maio / junho, 2009.

BONACHELA WC, TELLES D. **Planejamento em reabilitação oral com prótese parcial removível.** 1ª ed. São Paulo: Santos, 1998. 85p, apud, Aguiar ES, Reabilitação oral através de prótese parcial removível: relato de caso, Escola superior de ciências da saúde, Universidade do estado do Amazonas, 2017.

BRUM G. R.. **O impacto do uso de próteses totais convencionais na autoestima dos pacientes idosos: uma revisão de literatura descritiva**. 32p. Trabalho de conclusão de curso. Faculdade de Odontologia, Universidade Federal do Rio Grande do Sul, 2013.

CARVALHO L. F. DE, MELO J. R. O., RAMOS J. G., LIMA R. A., CARVALHO F. A. A. **O impacto do edentulismo na qualidade de vida de pacientes edentulos**. RvACBO, Maceió, Vol.8, No.1, 2018.

COSTA, A. P. S. et al. **Qualidade técnica e satisfação relacionadas às próteses totais**. Ciência & Saúde Coletiva, Rio de Janeiro, v. 18, n. 2, p. 453-460, 2013

DE PAULA V, LORENZONI FC, BONFANTE G. **Próteses parciais removíveis não convencionais** - Parte I. Full Dent Sci. 2011; 2(7):284-93.

FLECK, M.P.A., LEAL, O.F., LOUZADA, S., XAVIER, M., CHACHAMOVICH, E., VIEIRA, G., SANTOS. L. & PINZON. V. (1999). **Desenvolvimento da versão em portugues do instrumento de avaliação de qualidade de vida da OMS (WHOQOL-100).** São Paulo (SP): Rev Bras Psiquiatr, 21(1).

DUPUIS V. **Edentulismo: uso de próteses totais e removíveis**: Rev. Assoc. Paul. Cir, 2008; 51 (6): 96-107

KAISER F. PPR no Laboratório. 1 ed. Curitiba: Maio; 2002; 277, apud, Aguiar ES, **Reabilitação oral através de prótese parcial removível: relato de caso**, Escola superior de ciências da saúde, Universidade do estado do Amazonas, 2017.

KLIEMANN C; OLIVEIRA W. **Manual de prótese parcial.** Santos, ed. 1º/1999 e 1º reimpressão 2002; 265.

LOPES, M. F. A. R. **Próteses dentárias removíveis flexíveis vs removíveis**

tradicionais. 55 f. Universidade Fernando Pessoa, Porto, 2014. MATIELLO, CATIÉLYS NÍOBE; TRENTIN, MICHELINE SANDINI. **Implante dentário com carga imediata na região anterior superior: relato de caso clínico.** RFO. Passo Fundo, v. 20, n. 2, p. 238-242, maio/ago 2015.

MONTERO, J., et al. A. **Self-perceived changes in oral health-related quality of life after receiving different types of conventional prosthetic treatments: a cohort follow-up study.** J Dent. 2013 Jun; 41(6):493-503.

TEÓFILO, J.M. **Patologia oral-resumo didático das lesões reacionais de interesse odontológico.** JOFA. 2003;3(1).

TODESCAN R, DA SILVA EEB, DA SILVA OJ. **Atlas de prótese parcial removível**. 2 e.d. São Paulo: Ed. Santos Editora. 2003.

VEYRUNE, J.L; TUBERT, JEANNIN S.; DUTHEIL, C.; RIORDAN, P.J. **Impact of new prostheses on the oral health related quality of life of edentulous patients. Gerodontology.**
2005 Mar; 22(1):3-9

EXTRAÇÃO PREVENTIVA DE SISOS

Carla Danielle Ribeiro
Vinicius Siqueira Martinez
Dr. Renan de Barros e Lima Bueno

RESUMO: Os sisos (terceiros molares) são os últimos dentes a irromper na cavidade oral. Devido a isso, muitas vezes não encontram espaço para a sua erupção aos quais ficam retidos e causam riscos e complicações bucais. A extração dos sisos é um procedimento realizado com frequência nos consultórios odontológicos. Consoante, essa revisão de literatura tem por objetivo mostrar que a prática profilática pode prevenir que surjam problemas como a periocoronarite, reabsorção radicular em dentes adjacentes, apinhamento dental, dentre outros. As técnicas de exodontia são variadas e escolhidas de acordo com a posição, a classificação em relação a angulação do dente e o seu grau de impactação. Em alguns casos, não é possível realizar essas exodontias e faz-se a opção pela odontosecção coronal e sepultamento radicular devido à proximidade em relação ao nervo alveolar inferior ou dos seios maxilares.

Palavras-chave: Cirurgia Oral; Prevenção odontológica; Sisos; Extração.

1. INTRODUÇÃO

A Odontologia por se tratar de uma ciência da saúde que está em constante mudança e por tal, enfrenta muitos desafios (BANDEIRA et al., 2014). Podemos tomar por exemplo desses desafios, a correta indicação da extração de sisos (terceiros molares). Esse é um dos procedimentos mais realizados em consultório odontológico, visto que há vários benefícios que pode trazer ao paciente. Diante disso, é levantada a questão da correta indicação da extração desses elementos, levando em consideração o fato de ser uma cirurgia, a qual possui riscos e cuidados pré e pós-operatórios.

Todavia, sabe-se que a extração preventiva é fundamentada em teorias que comprovam a real necessidade desse procedimento cirúrgico, buscando retirar elementos que não possuem função na boca, sendo: dentes que podem estar associados no futuro a uma lesão patológica ou a sintomas de dor e por razões ortodônticas ou protéticas (PORTO et al., 2013).

É notório que quando o paciente busca atendimento relatando sintomatologia de dor na região dos terceiros molares, deve-se realizar um exame físico extra e intraoral e exames complementares, como a radiografia panorâmica. Geralmente nesses casos, os sintomas estão relacionados a patologia, a mais comum é a pericoronarite. A pericoronarite pode ser traumática ou infecciosa e em ambas o

tratamento definitivo é a extração.

Existem outros fatores onde a extração é o melhor tratamento, dentre eles podemos ressaltar cáries que afetam tanto os sisos, quanto os segundos molares, reabsorções patológicas de dentes adjacentes, formação de cistos odontogênicos, associação com neoplasias (ameloblastomas, carcinomas com origem na parede de cistos dentígeros envolvendo esses dentes), dor idiopática e apinhamento dental (NORMANDO, 2015).

Em contrapartida, há profissionais que prezam por enfatizar que mesmo se tratando de um procedimento de rotina nos consultórios, é considerado invasivo e há chances de ter alguma intercorrência. Podemos citar a alveolite seca ou úmida, hemorragias e o trismo (caracterizado pela dificuldade em ter uma abertura de boca), além de complicações mais graves, como a comunicação bucosinusal, onde a membrana do seio maxilar é rompida, podendo causar sinusites crônicas se não tratadas. Existe também a possibilidade de lesão do nervo alveolar inferior, bucal e lingual, levando a uma parestesia ou lesão dos nervos em questão.

A presente revisão de literatura tem por objetivo evidenciar as indicações para a remoção profilática de sisos, discorrendo sobre as principais vantagens e desvantagens, bem como as possíveis complicações relacionadas ao procedimento cirúrgico.

2.MATERIAL E MÉTODO

Este trabalho foi elaborado por meio de uma revisão narrativa de literatura, com pesquisas bibliográficas acerca da prática de exodontia preventiva de sisos, abordando as suas vantagens e desvantagens.

O processo foi realizado por meio de uma busca de publicações científicas nas bases de dados: Biblioteca Virtual em Saúde (BVS) e PubMed/Medline, utilizando os descritores "extração dentária", "terceiro molar" e "cirurgia bucal" e seus correspondentes em inglês “*tooth extraction*”, “*third* molar” e “*oral surgery*”. Foram selecionados os artigos publicados nos últimos dez anos, nos idiomas português e inglês, disponíveis na íntegra, dos quais se encaixam no tema proposto para o desenvolvimento do trabalho.

3. CLASSIFICAÇÃO

O siso é o último dente a erupcionar na cavidade bucal, por isso a frequência de impactação é alta devido à fatores como: o tamanho do dente, a presença de um dente adjacente que não esteja em oclusão, tecidos moles, cobertura óssea e falta de espaço nos arcos (ANTUNES, 2014).

3.1 CLASSIFICAÇÃO DAS INCLUSÕES

As classificações mais utilizadas de dentes impactados são a de Winter e Pell & Gregory, que visam facilitar a comunicação entre cirurgiões-dentistas e no planejamento de cirurgias. Essas classificações auxiliam em relatos de casos clínicos, grau de complexidade e prognóstico. A classificação Pell & Gregory desenvolvida em 1933 se trata de duas maneiras eficazes de classificar os terceiros molares, sendo uma relacionada à profundidade de inclusão e outra à inclusão dentro do ramo mandibular (altura) (SANTANA et al., 2021). A classificação sugerida por Pell & Gregory, em relação ao ramo mandibular se subdivide em classe I, II ou III, sendo a classe I a presença de espaço suficiente no ramo para acomodação do diâmetro mésio-distal da coroa; a classe II é o espaço no ramo menor que o diâmetro mésio-distal da coroa; e a classe III é terceiro molar localizado no ramo mandibular (figura 1).

Outra classificação foi proposta pelos autores, dessa vez em relação à profundidade quando comparado ao segundo molar adjacente. Classe A: o plano oclusal do terceiro molar está ao nível do plano oclusal do segundo molar. Classe B: o plano oclusal do terceiro molar está entre o plano oclusal e a linha cervical do segundo molar. Classe C: terceiro molar localizado abaixo da linha cervical do segundo molar (figura 1).

Figura 1: Classificação da posição dos terceiros molares segundo Pell e Gregory.

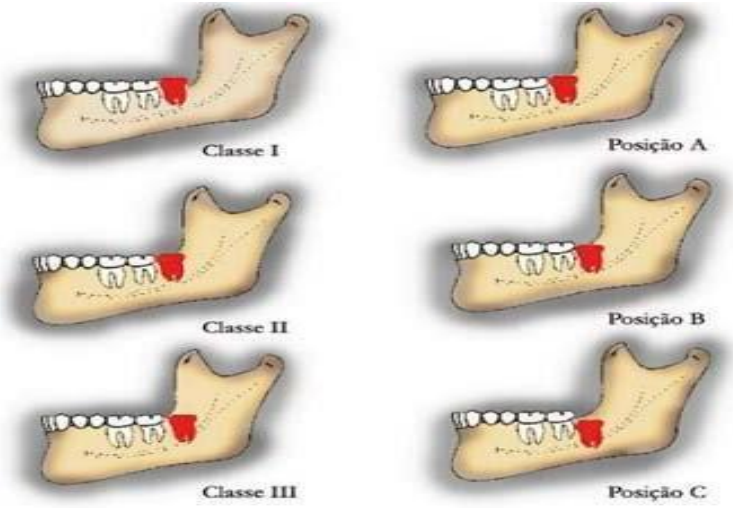

Segundo Winter (1996), os terceiros molares podem encontrar-se na posição vertical, mésio-angular, disto-angular, horizontal, invertida e ainda em línguoversão ou vestíbulo-versão (RIBEIRO et al., 2017).

Figura 2: Classificação da posição dos terceiros molares segundo Winter.

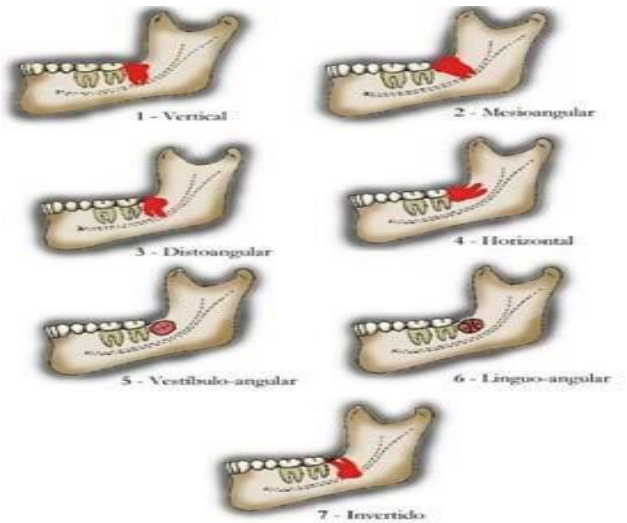

Fonte: (Adaptada de Peterson et al., 2005).

3.2 INDICAÇÕES DA EXTRAÇÃO DE SISOS E PLANEJAMENTO PRÉ-OPERATÓRIO

Esses dentes geralmente têm pouca ou nenhuma função e estão associados a uma alta incidência de doenças relacionadas. Muitas vezes, quando inclusos ou semi-inclusos, prejudicam a saúde bucal do indivíduo, associados à doença periodontal, pericoronarite, reabsorção de raízes adjacentes, cáries, aparecimento de cistos e tumores odontogênicos e dores. Sendo estes fortes indicativos para extração do

elemento dentário, tornando-se um dos procedimentos mais comuns nos consultórios odontológicos (MCARDLE; RENTON, 2013; SANTOS; MANDARINO, 2022).

3.2.1 PERICORONARITE

A pericoronarite é uma inflamação do tecido mole associada à coroa de um dente parcialmente irrompido, que pode ser de origem traumática ou infecciosa. É comumente vista em terceiros molares mandibulares semi irrompidos, a região afetada inclui a gengiva e o folículo dental, causando inchaço e trauma da área (VIEIRA, 2021).

Figura 3: Gengiva com pericoronarite.

3.2.2 REABSORÇÃO DA RAIZ ADJACENTE

A reabsorção ocorre quando uma força/pressão é exercida pelo siso ao tentar irromper na cavidade oral, dessa forma “empurrando” a raiz do dente adjacente e causando uma reabsorção (VIEIRA, 2021).

Figura 4: Gengiva com pericoronarite.

3.2.3 CÁRIE

A cárie dentária é uma doença complexa causada pelo desequilíbrio no balanço entre o mineral do dente e o fluido do biofilme. O micro ecossistema bacteriano do biofilme dental apresenta uma série de características fisiológicas. A produção de ácido por meio da metabolização de nutrientes pelas bactérias do biofilme e consequente baixa do pH é o fator responsável pela desmineralização do tecido dentário que pode resultar na formação da lesão de cárie. A avaliação antecipada e a observação do risco de cárie já acometendo os sisos, e/ou associadas aos segundos molares, é necessária para o tratamento (TORRES et al., 2014; VIEIRA, 2021).

Figura 5: Dente 38 com indicação de extração devido a extensa lesão de cárie e dente 37 com início de lesão de cárie na distal.

Fonte: Clínica Orradiam, 2020.

3.2.4 CISTOS E TUMORES ODONTOGENICOS

Caso o terceiro molar esteja retido interiormente ao processo alveolar também estará a ele aderido o folículo dentário. O folículo pode sofrer uma degeneração cística e modificar-se em um ceratocisto odontogênico, ou um cisto dentígero (imagem 6), caso o folículo em torno for superior a 3mm. O ameloblastoma é o tumor mais habitual nessa região (PONTES, 2013).

Figura 6: Tumor Odontogênico Primordial.

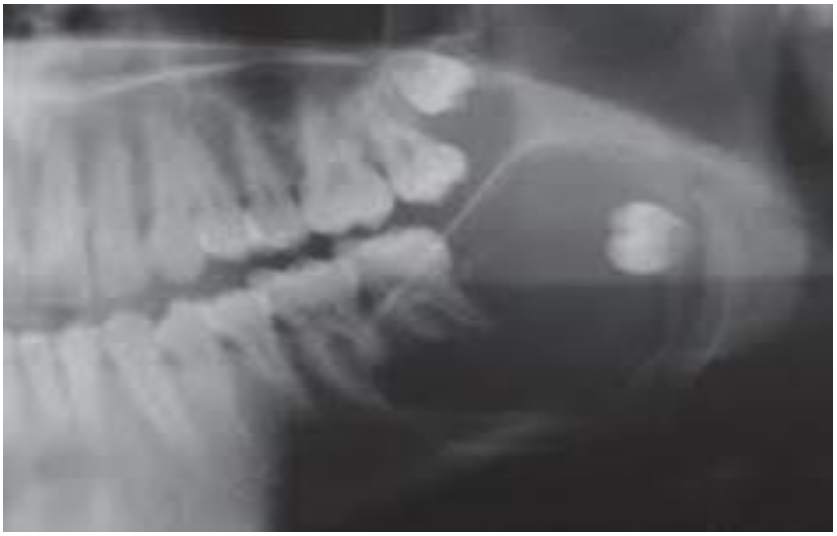

Fonte: Mosqueda-Taylor et al, 2014.

3.2.5 DOENÇAS PERIODONTAIS

A periodontite pode ser estabelecida como uma doença inflamatória crônica, que é acometida de forma que há perda de inserção, sendo este acometimento em dois ou mais sítios, e classificada em estágio e grau (STEFFENS, 2018).

Figura 7: Sondagem periodontal na distal do segundo molar inferior direito, apresentando leve hiperplasia em direção à região lingual.

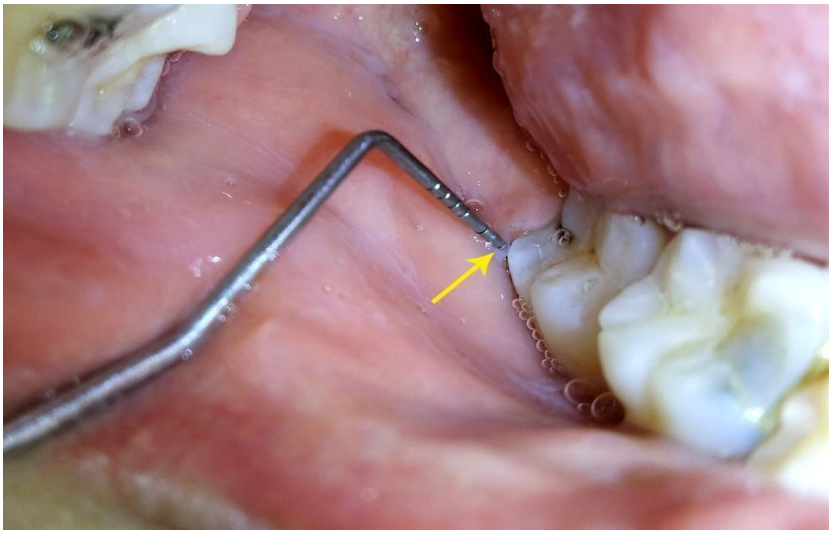

Fonte: Departamento de Cirurgia, Traumatologia e Prótese Buco-Maxilo-Faciais da Universidade Federal de Pelotas, 2016.

3.2.6 APINHAMENTO DENTAL

O apinhamento dentário é provocado pela falta de espaço para acomodação de todos os dentes na arcada dentária e caso apresente a necessidade de verticalização de segundos molares, recomenda-se a extração do siso (VIEIRA, 2021).

Figura 8: Apinhamento nos dentes anteriores.

Fonte: Dr. Fábio Scherer, 2015.

3.2.7 PLANEJAMENTO PRÉ-OPERATÓRIO

O planejamento cirúrgico deve ser realizado depois de se fazer uma anamnese completa, com a avaliação de exames complementares, como radiografias panorâmicas, tomografias computadorizadas de feixe cônico, coagulogramas e outros exames pré-operatórios, se necessário (MATOS et al., 2017).

4. ACIDENTES E COMPLICAÇÕES

Acidentes são situações que ocorrem fora do planejamento, de forma inesperada durante o procedimento cirúrgico, na medida que complicações são problemas e intercorrências que podem vir a acontecer após a cirurgia, durante o processo de cicatrização (BAZARIN, 2018; Cordeiro & Silva, 2017).

4.1 INFECÇÃO

A cavidade oral é um local habitado por várias espécies de microrganismos, devido a isso é de suma importância a realização de controle no pré, trans e pós cirúrgico a fim de evitar processos infecciosos. Medidas de biossegurança preconizadas como realizar a esterilização correta dos materiais, desinfecção das superfícies, formação de cadeia asséptica e técnicacirúrgica adequada são formas de combate as infecções que possam vir a ocorrer no pós- operatório. Caso essa infecção venha a ocorrer, o cirurgião dentista deverá entrar com uma terapêutica antibiótica, tratar e acompanhar o paciente (DONINI, 2018; SILVA et al., 2018).

4.2 PARESTESIA

Parestesia é uma lesão nervosa caracterizada pela perda da sensibilidade do nervo afetado, podendo ser transitória ou permanente. É classificada em: neuropraxia, axonotmese e neurotmese. A neuropraxia é a forma menos grave de lesão nervosa, onde ocorre um bloqueio transitório da condução neuronal devido a um leve trauma, não há ruptura dos axônios. Axonotmese é uma forma grave, no qual ocorre a

interrupção do axônio sem transecção do nervo, com continuidade da bainha epineural. A neurotmese é o tipo mais grave das lesões nervosas, ocorrendo a perda completa da continuidade do nervo. A exodontia de sisos inferiores inclusos pode trazer riscos e acarretar a parestesia do nervo alveolar inferior, bucal e lingual. O paciente com parestesia relatará perda parcial ou total da sensibilidade do lado afetado, sensação de dormência e formigamento (BAZARIN, 2018).

4.3 INJÚRIA AOS DENTES VIZINHOS

A forma de manuseio e apoio das alavancas, além do excesso de força de deslocamento promovidas pelo fórceps ao elemento dentário, podem gerar um quadro de luxação e/ou fratura ao dente vizinho (SILVA et al., 2018).

4.4 EDEMAS

Edema é um inchaço causado pelo aumento do líquido nos espaços teciduais intersticiais, em resposta à agressão sofrida nessa região. Esta complicação está diretamente relacionada com a condição e a força da resposta inflamatória de cada individuo. Após a extração dos sisos, normalmente é esperado a formação de um edema e, medidas para evitar sua formação devem ser tomadas como, realizar a cirurgia de forma menos traumática possível, diminuir o tempo cirúrgico, terapia fria pós-cirúrgica e uso de anti-inflamatórios (SILVA et al., 2018).

4.5 TRISMO

O trismo é descrito como uma dor muscular que resulta de injúrias às fibras musculares oriundas de múltiplas injeções anestésicas quando penetram nos músculos mastigatórios, ou também devido ao tempo prolongado de realização da exodontia, além de hematoma e infecção pós-operatória. Clinicamente, se manifesta como dificuldade de abertura parcial ou total da boca. Pode ser tratado com fisioterapias, medicamentos relaxantes musculares e compressas quentes (BAZARIN, 2018).

4.6 HEMORRAGIA

Em procedimentos cirúrgicos, é comum a presença de hemorragia. Durante o transoperatório a ação do vasoconstritor presente no anestésico local e suturas, ajudam a conter esse sangramento. É classificada em primária, quando ocorre durante ou logo depois do procedimento cirúrgico e secundária, ocorrendo depois de algumas horas ou até dias após o procedimento (BAZARIN, 2018). Uma das formas de estancar o sangramento é usar uma compressa com gaze, ajudando assim na formação de uma barreira, até a coagulação sanguínea. (FERREIRA, 2019; KATO et al., 2020; BAZARIN, 2018).

4.7 FRATURA DE MANDÍBULA

A fratura mandibular ocorre quando as forças incidentes superam a resistência do osso, sendo resultante de uma elevação cirúrgica. Fatores como uso incorreto da alavanca, após desgaste excessivo de osso, idade, sexo, volume relativo do dente, grau de impactação, infecções ou lesões já existentes, são predisponentes para surgimento dessa fratura, a qual pode ser imediata ou tardia (BAZARIN, 2018). (FERREIRA et al., 2020).

4.8 ALVEOLITE

Existem dois tipos de alveolite: seca e úmida. A alveolite seca se instala no alvéolo, devido a perda ou degeneração do coágulo e exposição dos filetes nervosos alveolares que ficam expostas à ação das toxinas bacterianas, restos alimentares e produtos em degradação, podem ocorrer necroses da cortical óssea. (OLIVEIRA; SEGURO, 2017). Clinicamente se caracteriza por um alvéolo aberto, com coágulo sanguíneo parcial ou completamente solto e as paredes ósseas expostas. A sintomatologia é dolorosa, severa e pulsátil não cedendo à ação de analgésicos comuns.

Na alveolite seca devem ser feitos tratamentos locais como curativos feitos a base de vaselina, xylocaína e eugenol ou uso de pastas comercializadas com esse propósito como Alveolex e Alveosan. A alveolite úmida ou osteíte exsudativa, é

provocada pela infecção do coágulo e alvéolo principalmente por estafilococos e estreptococos, após uma extração dental. Geralmente é causada pela ausência de assepsia e antissepsia por parte do operador e utilização de instrumental não estéril ou descuido do paciente no pós-operatório.

O tratamento dessa alveolite pretende curar a infecção e acelerar a regeneração do osso normal aliviando a dor do paciente. Deve-se realizar anestesia da região, curetagem do tecido infectado, irrigação abundante do alvéolo com soro fisiológico, preenchimento do alvéolo com novo coágulo e sutura. Necessita fazer também uso de antibióticos, sendo que os mais utilizados e que mostram melhores resultados na alveolite úmida é o metronidazol associado às penicilinas, no entanto, a prescrição de anti-inflamatório e analgésico para alívio da dor e inflamação também pode ser feita. Essa regeneração dura um período de 2 a 3 semanas (KATO et al., 2017; BAZARIN, 2018). Em ambas as alveolites a sintomatologia começa no terceiro ou quarto dia após a extração cirúrgica.

4.9 COMUNICAÇÃO BUCO SINUSAL

O seio maxilar pode estar em íntimo contato com a cavidade oral principalmente nas regiões de pré-molares e molares superiores. Os sinais clínicos de uma comunicação buco sinusal é a passagem de alimentos e líquidos da cavidade oral para o seio maxilar e como consequência, o refluxo para a cavidade nasal. Isso pode acabar acarretando uma sinusite crônica ou aguda. A técnica mais usual para diagnóstico é a manobra de Valsalva, onde o profissional após comprimir as narinas do paciente com os dedos, pede para expirar e nesse momento é observado se há passagem de ar pelos alvéolos (SILVA et al., 2018).

4.10 FRATURA DA TUBEROSIDADE MAXILAR

A fratura da tuberosidade maxilar é um acidente que pode ocorrer devido ao uso inadequado de elevadores ou fórceps principalmente em casos em que há dentes com raízes divergentes ou com hipercementose, o osso é bastante delgado na região da tuberosidade. Ao final da exodontia, é necessário checar se não houve comunicação buco sinusal (SILVA et al., 2018).

5. TÉCNICAS CIRÚRGICAS

Durante a exodontia de terceiros molares, faz-se necessário, as vezes, a aplicação de técnicas como a osteotomia e odontosecção, para possibilitar a luxação e remoção desses elementos (LIMA et al., 2017; FERREIRA et al., 2021). A osteotomia é a remoção do osso adjacente, pois muitas vezes o osso alveolar está cobrindo o elemento dentário a ser extraído. A odontosecção é a separação das estruturas de um dente, facilitando a remoção do mesmo em partes distintas.

São utilizados instrumentos rotativos com brocas cirúrgicas altamente cortantes para realização da odontosecção e osteotomia. Esta técnica gera aumento da temperatura no tecido ósseo, caso não haja irrigação abundante, pode ocasionar necrose óssea adjacente (BASHEER et al., 2017).

6. DISCUSSÃO

Analisando todas as indicações para a remoção profilática dos sisos, o cirurgião-dentista deve avaliar cada situação levando em conta os prós e contras da cirurgia.

De acordo com Garrocho-Rangel et al. (2018) a extração precoce dos sisos deve ser executada devido à probabilidade do surgimento de patologias, como cárie na parte distal do segundo molar, cistos, tumores, pericoronarite, mas segundo o autor, a remoção do siso assintomático é duvidosa, uma vez que os pacientes podem estar expostos a estresse pós-operatório e despesas desnecessárias. Segundo Gomes et al. (2019), a erupção desses elementos apresenta possíveis complicações ao longo do tempo, por isso é compreensível que a remoção precoce seja a melhor abordagem a ser tomada, pois o elemento dentário ainda tem rizogênese incompleta e, portanto, não está perto do canal mandibular, e assim os riscos de complicações cirúrgicas são reduzidos.

A remoção dos sisos, quando já possuem rizogênese completa, geralmente tem um risco aumentado de parestesia final ou temporária. A melhor maneira de evitar tal situação é tomar medidas preventivas, como a remoção do elemento quando o paciente se encontra na fase da adolescência, pois o dente ainda não está em completa rizogênese e sua posição não está em contato próximo com o canal

mandibular além dos ossos maxilares estarem menos calcificados.

Outra forma de preveni-la é avaliar a radiografia panorâmica antes da cirurgia, construir um plano de tratamento adequado para cada paciente, cujo objetivo é determinar a classificação do elemento segundo Winter e Pell & Gregory, para estudar a complexidade da operação. Segundo Prado & Salim (2020), o melhor momento para remover um siso é na adolescência, o que é gera controversa já que alguns profissionais defendem a remoção desses elementos somente quando há patologia ou risco concomitante.

Os autores como Chizotti apud Pereira e Ferreira (2018) e Gomes (2019) argumentam que a remoção de um terceiro molar em um paciente com menos de 20 anos trará menor risco de fraturas ósseas porque a raiz do elemento dentário não está totalmente formada e o tecido ósseo menos calcificado tornando o procedimento cirúrgico mais fácil de realizar. De acordo com Hupp, Ellis, Tucker (2017) pacientes idosos geralmente têm o osso mais calcificado e, portanto, criam dificuldades para o procedimento.

A remoção precoce reduz a morbidade pós-operatória e promove a cura pois há relatos na literatura de alterações patológicas associadas ao elemento odontológico em indivíduos adultos jovens. Por outro lado, pacientes mais idosos podem ter maior probabilidade de alterações patológicas, maiores dificuldades durante a extração do elemento e, neste caso, podem ocorrer complicações pós-operatórias, como cita Gomes et al. (2021). Portanto, a extração profilática é considerada relevante.

7. RESULTADOS ESPERADOS

Em conclusão, a extração dos terceiros molares de forma precoce pode evitar complicações como: reabsorção radicular, cáries, pericoronarite, periodontite, cistos e tumores odontogênicos, apinhamento dental. Porém, é necessário que o profissional esteja totalmente apto para fazer tal procedimento, com o conhecimento clínico necessário e acompanhado de um bom planejamento cirúrgico, juntamente com exames gerais e de imagem atuais do paciente. É imprescindível que esteja preparado para qualquer intercorrência que possa a vir acontecer durante o procedimento.

8. REFERÊNCIAS BIBLIOGRÁFICAS

ANDRADE, V. C. **Complicações e acidentes em cirurgias de terceiros molares: revisão de literatura.** Saber Científico Odontológico, Porto Velho, p. 27-44, 2012.

BANDEIRA. **A visão bioética do Código de Ética Odontológico Brasileiro**. Rev. bras. odontol., Rio de Janeiro, v. 71, n. 1, p. 53-7, jan./jun. 2014.

BAZARIN, R. **Acidentes e complicações nas exodontias**. Revista Uningá, Maringá, v. 55, n. 1, p. 32-39, 2018.

BORAKOUSKI, E. D.; DE MELLO, J. A.; TRENTINI, R. A.; PAUK, C. E. M.; LEITE, X. C.
Terceiro molar e um dos seus problemas. Anais do Salão de Iniciação Cientifica Tecnológica, 2019.

BOTELHO, T. C. A.; DANTAS, Á. C. O.; PIMENTEL, S. M. A.; CORRÊA, A. K. M.
Acidentes e complicações associados à exodontia de terceiro molar inferior impactado: revisão de literatura. Brazilian Journal Of Development, v. 6, n. 12, p. 96918-96931, 2020.

CARLI, J. P. **Relação diagnóstica entre folículo pericoronário e cisto dentígero.** Rgo. Revista Gaúcha de Odontologia, Porto Alegre, v. 58, n. 2, p. 207- 213, 2010.

CASTRO NETO, F. E. P. **Avaliação da Indicação de Extração dos Terceiros Molares Numa População Portuguesa**. 2010. 159f. Dissertação (Mestrado em Odontologia) - Faculdade de Medicina Dentária, Universidade do Porto, Portugal, 2010.

NORMANDO, David. **Terceiros molares: extrair ou não extrair?** Dental Press J Orthod. V.
20. N.4, p. 17-8, July-Aug. 2015.

PORTO. **Princípios bioéticos na cirurgia de terceiro molar incluso em adolescentes e adultos jovens.** Rev. Cir. Traumatol. Buco-Maxilo-fac., Camaragibe v.9, n.1, p. 103 - 114, jan./mar. 2009.

FONSECA ALFB, Marques FL, Brasileiro CB, Milagres RMC. **Estudo da frequência e da variabilidade de posições dos terceiros molares nas radiografias panorâmicas no serviço de radiologia da Faculdade de Odontologia da Universidade Federal de Minas Gerais.** Revista Arquivos em Odontologia. 2018;1 (54): 11.

USO DO DIAMINO FLUORETO DE PRATA NA ODONTOPEDIATRIA

Ana Carolina Diniz Tanos Silveira
Vitória Afonso da Silva Gomes
Me. Janaína da Câmara Zambelli.

RESUMO

A cárie dental é responsável por grande parte da perda dentária, com alta prevalência na primeira infância e idade pré-escolar, assim, o paciente é o personagem principal para o trabalho do cirurgião dentista, pois é ele quem evidencia a excelência do procedimento realizado, é necessário que o profissional entenda o processo carioso para indicar o melhor planejamento, atuando de forma humanizada e conhecendo as diversas particularidades de cada um. O objetivo desta revisão de literatura é apresentar ou reforçar o uso do Diamino Fluoreto de Prata na odontopediatria, como uma prática de ação preventiva, anticariogênica, remineralizante e dessensibilizante, que atua na paralisação da lesão de cárie, além de ser um método minimamente invasivo e com eficácia. O método utilizado foi de revisão bibliográfica, realizando a análise de estudos anteriores e a partir desta, espera-se contribuir para o reforço da importância da prática do uso do diamino fluoreto de prata na odontopediatria. Conclui-se que o DFP é um metódo eficaz, barato e de fácil aplicação.

Palavras-chave: : Diamino Fluoreto de Prata, cariostático, cárie na infância.

1. INTRODUÇÃO

A cárie dentária é considerada problema de saúde pública, pois pode resultar em vários efeitos prejudiciais para as crianças, incluindo dor, atraso no desenvolvimento, mau estado nutricional, menor rendimento escolar e problemas comportamentais (NUNES; PEROSA, 2017).

Como mostram os levantamentos do SB (Saúde Bucal) Brasil 2003 e o SB (Saúde Bucal) Brasil 2010, as metas propostas eram, respectivamente, de 50% e 90% da população livre de cárie aos 5 anos. O país não alcançou nenhuma das duas

metas, mesmo tendo um intervalo de tempo considerável para realizar ações de prevenção e promoção de saúde bucal, necessário uma maior atenção (BRASIL, 2004, 2012).

Entre os fluoretos de uso profissional, pode-se destacar o Diamino Fluoreto de Prata, que possui propriedades preventivas, anticariogenicas, além de ser simples, barato e ser é um procedimento minimamente invasivo, sendo uma arma importante na promoção de saúde (BELOTTI et al.,2015)**.**

Faz-se necessário, focar em métodos de prevenção de cárie, dentre os quais, cita-se o uso racional de flúor, que tem se mostrado efetivo no controle desta doença bucal. O declínio generalizado na cárie dentária em muitos países desenvolvidos, como os Estados Unidos, tem sido largamente atribuível ao uso de fluoreto (CLARK; SLAYTON, 2014).

Diante do exposto, justifica-se a necessidade de conhecer os benefícios da eficácia do uso do diamino fluoreto de prata na odontopediatria.

Conceito doença cárie

O termo cárie apareceu pela primeira vez na literatura em 1634, mesmo sem haver um conhecimento a respeito da etiologia da doença (BATISTA, et al. 2020). Em 1988, foi definida como uma doença infectocontagiosa, de caráter crônico, causada pelo processo de desmineralização da superfície dental por ácidos orgânicos provenientes da fermentação dos carboidratos da dieta, pelas bactérias (NEWBRUM,1988). É uma patologia comum resultante da atividade bacteriana, principalmente do *Streptococcus mutans* (LARANJO et al., 2017). A cárie é caracterizada como uma doença dinâmica, multifatorial e crônica, apresenta um desequilíbrio nos tecidos remineralizados do dente, entre a desmineralização (perda de minerais) e a remineralização (ganho de minerais), e isso provoca a doença (KARCHED et al., 2019; BALHADDAD et al., 2019). Os microorganismo, produzem ácidos que reduzem o pH do meio, quando o pH fica abaixo de 5,5 ocorre a descalcificação do esmalte dentário. A dieta e a composição da saliva também são essenciais na formação da placa bacteriana. (PEREIRA; NEVES; TRINDADE, 2010)

A cárie dentária é considerada uma doença com caráter de saúde pública, e apesar da odontologia atual ser voltada para prevenção, ainda é grande a prevalência

em crianças da primeira infância e em idade pré-escolar, o que pode acarretar consequências caso não seja tratada, como a perca precoce do dente (PINEDA et al., 2014; SILVEIRA et al., 2021).

Cárie na primeira infância

A cárie precoce da infância é uma doença que acomete os dentes decíduos em um estágio precoce, de evolução rápida, levando a destruição do dente (PINEDA et al., 2014).

A escuta ativa do paciente pelo profissional contribui para uma postura humanizada, conhecendo as particularidades de cada um, os diversos fatores de risco, trabalhando com metodologias eficazes e atuando sempre que possível com uma odontologia minimamente invasiva. O uso de cariostáticos e remineralizantes demonstram muita eficácia na prevenção e tratamento da cárie (ZHAO et al., 2017).

Diamino fluoreto de prata (dfp)

O diamino fluoreto de prata é um fluoreto profissional, produto de uso tópico, apesar de ainda não ser utilizado em larga escala, é um produto eficaz no controle da lesão, podendo ser utilizado tanto na dentição decídua quanto na permanente. Mostra-se eficaz na paralização de lesões cariosas em esmalte pela remineralizarão do flúor, no qual seu mecanismo de ação baseia-se na atuação destes dois principais constituintes: o nitrato de prata ($AgNO_3$), e o fluoreto de sódio (NaF), que na reação com esmalte dentário forma fosfato de cálcio (CaF_2) e fosfato de prata ($AgPO_4$), que ficam precipitados na superfície do dente, agindo como uma resistência contra a cárie dentária. O CaF_2 atua como uma reserva de flúor para neutralização de eventual desequilíbrio no processo DES-RE (BELOTTI et at.,2015).Os primeiros relatos do uso de compostos à base de prata para fins medicinais, remontam à data de 1000 a.C., como agente antimicrobiano no armazenamento de água (DITTERICH et al., 2006; SUBBIAH e GOPINATHAN, 2018). O primeiro documento de estudo de derivados da prata na medicina dentária, foi registrado no ano de 1912, no Japão. O “ohaguro” era uma substância composta por uma base de ferro, que era feita pela mistura de limalha aquecida, chá, ácidos de alimentos açucarados, água, amido, levedura, vinho de arroz (saque) e nozes amargas. Era usado por mulheres, visando tingirem os seus dentes

de preto, demonstrando maturidade sexual (CAMPOS et al., 2019).

Mesmo sendo usado apenas com finalidade cosmética, começaram a associar o “ohaguro” ao baixo índice de cárie e de mobilidade dentária (YAMAGA, 1977; CAMPOS et al., 2019). Estas observações motivaram o desenvolvimento de estudos científicos no ramo da medicina dentária, procurando esclarecer o mecanismo subjacente (RUSSEL et al., 1994; MACIEL,1988; CAMPOS et al., 2019).

O DFP reduz de forma significativa a degradação do colágeno. Os estudos de Wambier e Guedes Pinto mostram que ele reduz o número de *Streptococcus Muttans* e reduz também a acidogenicidade dos microrganismos da dentina cariada em até seis meses. Além disso, tem poder anti placa, ou seja, inibe a renovação de nova placa bacteriana na superfície do esmalte (WAMBIER;BOSCO, 1995; GUEDES-PINTO;ISSÁO, 1999).

Técnica para utilização do diamino fluoreto de prata

Horst sugere o seguinte protocolo para o uso do diamino fluoreto de prata descrito (Horst et al., 2016)

- Profilaxia com pedra-pomes e água;
- Proteção dos tecidos moles, com vaselina ou manteiga de cacau;
- Isolamento relativo com bolinhas de algodão
- Secagem do dente com bolinhas de algodão;
- Aplicação do DFP e deixar agir por 1 minuto;
- Remover os excessos;
- Remover o isolamento relativo.

CUIDADOS ESPECIAIS: O produto é altamente concentrado e alcalino, por isso deve- se isolar os tecidos moles com vaselina ou então usar isolamento absoluto (dique de borracha). Possui efeito secundário quanto à coloração dental (manchas negras) nos locais que apresentam cáries ou defeito na estrutura; proteger-se para não manchar os dedos e a indumentária, tanto na hora da aplicação quanto ao manusear a embalagem para a aplicação; realizar o descarte do produto conforme a legislação local, assegurando sua completa descaracterização a fim de impedir sua reutilização e danos ambientais.

2. Material e métodos

Para a confecção deste estudo, utilizaram-se livros (digitais e físicos) e artigos científicos, da literatura (inter)nacional. Para tanto, será realizada uma busca nas seguintes bases de dados pública: Google Acadêmico, Scielo, LILACS, MEDLINE e do governo federal os trabalho open acess da plataforma da CAPES, utilizando as palavras-chave (descritores): Diamino fluoreto de prata; Cariostático; Cárie na Infância. Em relação à seleção das fontes, considerou-se como critério de inclusão as referências bibliográficas que abordassem o uso do diamino fluoreto de prata (cariostático) na odontopediatria.

Após a leitura de títulos e resumos, foram excluídas as duplicatas, as revisões, os estudos e as publicações que não estavam relacionadas à temática proposta nesta revisão.

Em seguida, realizou-se a coleta de dados, mediante a leitura exploratória (selecionando as obras de interesse para o estudo), leitura seletiva (leitura mais cuidadosa e aprofundada) e registro das informações.

3. Resultados e discussão

A utilização do Diamino Fluoreto de Prata (DFP) na odontopediatria tem se mostrado uma técnica minimamente invasiva e eficiente para a detecção e prevenção da doença cárie. Com a evolução dos estudos em odontologia, o DFP tem se destacado como um método seguro, de fácil aplicação, baixo custo e rápido manuseio, não é necessário fazer grandes intervenções nos dentes, como acontece em outros procedimentos mais invasivos, como a remoção da lesão de cárie por meio da broca. Isso torna o DFP uma opção menos traumática para as crianças, reduzindo a ansiedade e o desconforto durante o tratamento (BELOTTI et al. 2015; PINEDA et al., 2014).

Segundo Horst, o diamino fluoreto de prata teve resultados tão bons que superou o verniz fluoretado para paralisação de cárie, e foi equivalente ou até melhor do que o cimento de ionômero de vidro. Sua aplicação anual evita mais a aparição de lesões cariosas do que quatro aplicações de verniz fluoretado, o diamino fluoreto de prata a 38% consegue combater

e prevenir as lesões de cárie, a aplicação única não tem tantos resultados quanto à aplicação (HORST et al., 2016).

Existem indicações e contraindicações sobre a aplicação do diamino fluoreto de prata. Uma contraindicação absoluta é da alergia a prata, por outro lado, uma contraindicação relativa inclui qualquer gengivite descamativa significativa, ou mucosite que irrompe a barreira protetora formada pelo epitélio. O cariostático não impede a realização da restauração, de modo que a aplicação dele duas vezes por ano superou todas as outras opções minimamente invasivas (HORST et al., 2016) . O principal efeito negativo é em relação à estética dental, devido a aréa em que o produto foi aplicado ficar escurecida (CAMPOS et al., 2019).

No quadro abaixo, estão descritas indicações e contraindicações a respeito da aplicação do DFP, segundo Horst.

Quadro 1 - Indicações e contraindicações do diamino fluoreto de prata na clínica odontopediátrica.

Indicações
1. Lesões de cárie ativas (esmalte, dentina, cavitadas ou não) 2. Lesões cariosas que sejam assintomáticas (sem comprometimento pulpar irreversível) 3. Lesões não restauráveis 4. Lesões cariosas em qualquer superfície (radicular, oclusal, proximal, lisa) (dentes decíduos e permanentes) 5. Crianças com múltiplas lesões de cárie, na impossibilidade de tratamento em uma sessão 6. Crianças não cooperativas, ou que o comportamento / condições médicas limitem o tratamento restaurador invasivo 7. Crianças com alto risco de cárie com condições médicas ou psicológicas que limitem outras abordagens de tratamento (por exemplo, pacientes fóbicos, ou com deficiências)
Contraindicações
1. Lesões de cárie com sinais ou sintomas clínicos de pulpite irreversível ou abscesso / fístula dentária, e/ou que tenham sinais radiográficos de comprometimento pulpar ou patologia perirradicular 2. Pacientes com alergia a prata, flúor ou amônia, e que apresentem ulceração, mucosite, estomatite

Fonte: Horst et al. (2016)

O diamino fluoreto de prata ainda não é muito utilizado, devido a pouca

disponibilização de evidências científicas de fácil alcance e intendimento para os clínicos e estudantes, porém já se sabe que ele age tanto na porção inorgânica do elemento dentário quanto na porção orgânica (MACIEL, 1988; RODRIGUES et al., 1989; ANDRADE et al., 1992), sendo o fluoreto de sódio responsável pela parte inorgânica que é a hidroxiapatita e o nitrato de prata pela porção orgânica que são as proteínas (MACIEL, 1988; RODRIGUES et al., 1989; ANDRADE et al., 1992; ROCHA et al., 1999). O cariostático faz a obstrução dos túbulos dentinários, observado por meio de microradiografias, tem ação cariostática como produto da reação entre o diamino fluoreto de prata e o componente mineral do dente, e outro mecanismo é caracterizado pela ação anti enzimática dos produtos de reação entre o diamino fluoreto de prata e o componente orgânico (YAMAGA et al.,1972).

No estudo realizado por Belloti et al.(2015), selecionaram 14 crianças, com idades de 4 a 10 anos, sem doença sistémica, com lesões cariosas em esmalte de molares decíduos. Foi utilizado o cariostático na concentração de 12% sendo realizada a cada semana, durante três semanas consecutivas, uma solução menos concentrada reduziria as chances de irritação pulpar. Sendo observada a paralização e remineralização da lesão cariosa em todos os dentes aplicados e aceitação inicial dos pais ao tratamento, foi percebida mudança de cor nos elementos, porém acreditam que essa mudança não irá interferir negativamente na estética da criança. São comercializados no Brasil, o diamino fluoreto de prata nas concentrações de 10%, 12%, 30% e 38%, com inúmeras marcas comerciais.

Outro estudo na Clínica de Odontopediatria da Universidade do Rio de Janeiro, realizado com crianças entre 2 e 5 anos, entre 2016 e 2017, que apresentavam cárie nos molares decíduos, foi aplicado o DFP e houve a paralização da lesão de cárie (Silva, 2018).

O estudo de Da Silva et al.(2018), o DFP pode ser encontrado nas concentrações de 12%, 30% e 38%, em estudos laboratoriais não foram apresentadas diferenças significativas entre as concentrações, porém em estudos clínicos demonstraram uma maior eficácia na concentração de 38% no controle de cárie de crianças. Sendo que a frequência de aplicação é de duas vezes ao ano.

4. Considerações finais

Conclui-se que o Diamino Fluoreto de Prata, é um verniz fluoretado de uso profissional eficaz para o controle da doença cárie, com diversos benefícios como de ser um procedimento minimamente invasivo, de baixo custo e de fácil aplicação, auxiliando de forma especial em crianças não colaboradoras, sendo um fator positivo para que se tornem adultos livres de ansiedade e traumas relacionados ao atendimento odontológico. O uso do DFP não é muito comum entre os dentistas, sendo a falta de conhecimento científico, o principal motivo entre os que não utilizam. As indicações e limitações desse cariostático devem ser mais divulgadas e disponibilizadas de maneira mais simples, para que seu uso seja adotado nas práticas clínicas, diminuindo assim as necessidades restauradoras e cirúrgicas dos pacientes.

Apesar da maioria dos dentistas afirmarem que o enegrecimento das lesões de cárie seja uma barreira para a aceitação dos pais, tal fato ainda não foi confirmado pela literatura. A busca constante pela estética pode tornar os profissionais tendenciosos quanto às opções de tratamento. Por esse motivo deve ser disponibilizadas mais informações sobre o DFP para os profissionais e estudantes, para que as práticas clínicas sejam mais voltadas para o controle da doença do que para a estética, assim o enegrecimento da paralisação da cárie com o cariostático deixaria de ser encarado com preconceito, devolvendo a saúde bucal para o paciente e melhorando sua qualidade de vida e juntamente a de sua família.

5. Referências bibliográficas

ANDRADE, K. C. G. E.; MACIEL, S. M.; GUEDES PINTO, A. C.; JAEGER, R. G**. Reações da dentina cariada após aplicação do Diamino fluoreto de prata a 10%: estudo através de microscópio eletrônico de varredura.** RBO, v. 49, n. 6, p. 31-36, nov./dez. 1992.

BATISTA, Thálison Ramon de Moura, VASCONCELOS, Marcelo Gadelha e VASCONCELOS, Rodrigo Gadelha**. Fisiopatologia da cárie dentária: entendendo o processo carioso**. SALUSVITA, Bauru, v. 39, n. 1, p. 169-187, 2020.

BALHADDAD, A.A. et al. **Toward dental caries: Exploring nanoparticle-based platforms and calcium phosphate compounds for dental restorative materials**. Bioactive Materials, Arábia Saudita, v. 4, p. 43-55, 2019.

BELOTTI, L.; CITTY, L. S.; GOMES, A. M. M. **A Aplicabilidade do Diaminofluoreto de Prata em Crianças de 4 a 10 anos de Idade na Clínica de Odontopediatria da Universidade Federal do Espírito Santo, Brasil**. Journal of Health Sciences, v. 18, n. 1, p. 5–12, 4 mar. 2015.

BULGARELI, J.V., FARIA, E.T., CORTELLAZZI, K.L., GUERRA, L.M., MENEGHIM, M.C., AMBROSANO, G.M.B., FRIAS, A.C., PEREIRA, A.C.(2018). **Fatores que influenciam o impacto da saúde bucal nas atividades diárias de adolescentes, adultos e idosos**, Ev Saúde Pública.,52.pp.44.

CAROLINE, I.; GÉA, S. D. R.; SILVA, L. C. D. **Cárie precoce da primeira infância e reabilitação em odontopediatria**. p. 5, 2014.

CLARK, M.B.; SLAITON, R.L. **Fluoride Use in Caries Prevention in the Primary Care Setting**. PEDIATRICS, v.134, n.3, p.626-633, 2014. DOI: 10.1542/peds.2014-1699

DA SILVA, A. M.; GUIMARÃES, A. R. D.; COSTA, H. S. DA. **O uso do diamino fluoreto de prata no controle de lesões cariosas: uma revisão integrativa**. Journal of Dentistry & Public Health, v. 9, n. 4, p. 311–324, 14 dez. 2018.

DITTERICH, R. G. et al.**Diamino fluoreto de prata: uma revisão de literatura Diamine silver fluoride: a literature review**. p. 9, 2006.

FEITOSA, S.,COLARES, V.(2003).**O desempenho na pré-escola de crianças portadoras de cárie severa**, **Acta Scientiarum**. Health Sciences Maringá.,25(2),pp.129-134.

GIL, A.C**. Métodos e Técnicas de Pesquisa Social. 6º ed. São Paulo: Atlas**, 2008.

GOMES, M. W. F.; MAZULLO, L. P. A.; CRISTINA, B.**Diamino fluoreto de prata como alternativa para a odontopediatria de mínima intervenção**. p. 5, 2021.

GUEDES-PINTO, A. C.; ISSÁO, M. **Manual de Odontopediatria**. 10. ed. São Paulo: Pancast, 1999. p.184-185.

HORST, J. A; ELLENIKIOTIS, H. MILGROM, P.UCSF **Protocol for Caries Arrest Using Silver Diamine Fluoride: Rationale, Indications, and Consert**. J Calif Dent Assoc**.**, v. 44, n. 1, p. 16-28. Jan. 2016.

JUNIOR, Valdeci Elias dos Santos; Souza, POLLYANA, Rodrigues de II; ROSENBLATT, Aronita. **Um recurso para paralisar e prevenir cárie em crianças: diamino fluoreto de prata. Revista da Faculdade de Odontologia**, vol.17 n.2.
Publicado em: 2012.

KARCHED, M; ALI, D; NGO, H. **In vivo antimicrobial activity of silver diammine fluoride on carious lesions in dentin.** Journal of Oral Science, Kuwait, p. 1-6, 2019.

LARANJO et al. **A cárie precoce da infância: uma atualização**. Revista Portuguesa de Clínica Geral, v. 33, n. 6, p. 426–429, 1 nov. 2017.

MACIEL, S.M.(1988). **Estudo clínico da ação do diamino fluoreto de prata a 10% sobre superfícies oclusais de molares decíduos**,pp.173.

MARIANO, V. C. et al.**Eficácia do diamino fluoreto de prata aplicado em diferentes concentrações: revisão de literatura**. v. 56, p. 11, 2019.

MATTOS-SILVEIRA, J., FRAGA, M.M.B., IMPARATO, J.C.P. et al.(2016). **Diamino fluoreto de prata – uma nova proposta para o tratamento não operatório de lesões proximais em molares decíduos: estudo clínico randomizado**, faculdade de Odontologia, University of São Paulo, São Paulo.

Ministério da Saúde (BR). **Secretaria de Vigilância em Saúde**. SB Brasil 2010: Pesquisa Nacional de Saúde Bucal: resultados principais. Brasília, DF: SVS; 2012.

Projeto **SB Brasil 2003**: **condições de saúde bucal da população brasileira 2002-2003**: resultados principais / Ministério da Saúde, Secretaria de Atenção à Saúde, Departamento de Atenção Básica. – Brasília: Ministério da Saúde, 2004.

NEWBRUM, E. **Cariologia**, 2 ed. São Paulo: Santos, 1988. 326p

NUNES, V.H.; PEROSA, G.B. **Cárie dentária em crianças de 5 anos: fatores sociodemográficos, lócus de controle e atitudes parentais**. Ciênc. Saúde Coletiva, v.22, n.1, p.191-200, 2017. DOI:10.1590/1413-81232017221.13582015

PEREIRA, A. G.; NEVES, A. M.; TRINDADE, A. C. **Imunologia da cárie dentária**. Acta Med Port., p. 6, 2010.

PINEDA, I.; GÉA, S. D. R.; SILVA, L. C. D. **Cárie precoce da primeira infância e reabilitação em odontopediatria**. p. 5, 2014.

ROCHA, C.; MIASATO, J. M.; FARINHAS, J.; SCHULLER, A. F. **Diaminofluoreto de prata: uma opção em odontopediatria**. Jornal Brasileiro de Odontopediatria e Odontologia do Bebê, v. 2, n. 8, p. 296-301, 1999.

RODRIGUES, C. R. M. D.; OLIVEIRA, M. M.; ANDO, T. **Cariostático: Diamino fluoreto de prata.** Revista da Associação Paulista de Cirurgiões Dentistas, v. 43, n. 4, p. 171-174, jul./ago. 1989.

RUSSELL, A.D., HUGO, W.B. (1994). **Antimicrobial activity and action of silver**, Prog Med Chem,.31,pp.351–370.

Silva, Ana Lúcia Vollú da. **Investigação sobre o uso e eficácia do Diamino Fluoreto de Prata através de uma pesquisa de opinião e de um Ensaio Clínico Controlado e Randomizado.** Universidade Federal do Rio de Janeiro, Centro de Ciências da Saúde, Faculdade de Odontologia, Programa de Pós-Graduação em Odontologia (Odontopediatria), 2018.

SILVEIRA, A. B. V. DA et al. **Quais fatores de risco determinam a cárie dentária nos dias atuais?** Uma scoping review. **Research, Society and Development**, v. 10, n. 7, p. e34810716548, 20 jun. 2021.

SOUSA, E. T. DE et al. **O diamino fluoreto de prata no controle da cárie na primeira infância durante a pandemia da COVID-19**. Research, Society and Development, v. 10, n. 6, p. e7710615380, 21 maio 2021.

SUBBIAH, G.K., GOPINATHAN, N.M.(2018). **O fluoreto de prata diamina é eficaz na prevenção e prisão de cáries em idosos?** Uma revisão sistemática, J Int Soc Prev Comunidade Dent,.8(3),pp.191-199.

WAMBIER, D.S.; BOSCO, V. L. **Uso de cariostático em odontopediatria: diamino fluoreto de prata**. Revista de Odontopediatria, v. 4, n. 1, p. 35-41, jan./mar. 1995.

YAMAGA, R., NISHINO, M.,YOSHIDA, S.,YOKOMIZO, I.(1972). **Diamine silver fluoride**
and its clinical application, J Osaka Univ Dent Sch,.12,pp.1-20.

ZHAO, I.S., GAO, S.S.,HIRAISHI, N. et al.(2018). **Mechanisms of silver diamine flouride on arresting caries: a literature review,** Int Dent J,.68(2),pp.67-76

TRATAMENTOS DE DENTES INCLUSOS: UMA REVISÃO DE LITERATURA.

Ananias Rodrigues Vieira

Vitória Leandra Alves Santos

Dr. Renan de Barros e Lima Bueno

RESUMO: São considerados inclusos aqueles dentes que não irromperam na cavidade dessa forma, não atingindo sua posição na arcada no tempo esperado. Estes dentes geralmente são encontrados retidos em tecido duro ou em tecido mole, e podem estar sintomáticos ou assintomáticos. Essa condição pode afetar dentes decíduos, permanentes e supranumerários. Nos adultos e adolescentes os dentes com maior índice de inclusão são os terceiros molares. A indicação ou contraindicação da extração desses elementos é bastante discutida na literatura. O objetivo desse trabalho é realizar uma revisão de literatura, e demonstrar os possíveis tratamentos para essa condição, que pode ser realizado de três formas. O tratamento dos dentes inclusos pode ser realizado de maneira conservadora, não conservadora ou proservação do elemento dentário.

Palavras-chave: dentes inclusos; extração dentária; tracionamento ortodôntico; proservação dentária.

1. INTRODUÇÃO

Odontogênese é o processo no qual os dentes são formados e ficam alojados dentro na maxila ou mandíbula. Depois do processo de formação, os dentes decíduos e permanentes vão irromper, por meio de uma sequência de tempo e posição já estabelecida por natureza.

A causa da não erupção é variável, podendo estar relacionada a enfermidades, falta de espaço na arcada, entre outros fatores estomatognático (MATOS et al., 2018; SANTOS et al., 2021; ALMEIDA et al., 2021). Essa condição dentária é encontrada rotineiramente nos consultórios odontológicos. Dentes inclusos, retidos e impactados são sinônimos usados para se referir aquele dente que não erupcionou na cavidade no tempo esperado geralmente devido a uma barreira física.

A inclusão dentária é considerada um estado de patogenicidade que afeta dentes decíduos, permanentes e supranumerários. A inclusão pode ser considerada como intraóssea ou submucosa. Os dentes com maior prevalência de impactação são terceiros molares, seguido dos caninos superiores, supranumerários, pré-molares inferiores e caninos inferiores (MILORO et al., 2019). Na maioria dos casos os pacientes não apresentam sintomatologia, dessa forma o diagnóstico é realizado através de exames radiográficos de rotina.

A manutenção prolongada desses dentes na arcada pode trazer sérias complicações ao paciente, como doenças periodontais, reabsorções radiculares, formação de cistos e tumores odontogênicos e reabsorções de dentes adjacentes (ALVES-FILHO, 2019; CORDEIRO; LIMA et al., 2017; SILVA, 2016). A indicação ou contraindicação das exodontias de dentes inclusos assintomáticos é bastante discutida na literatura. O diagnóstico e o prognóstico são essenciais para o estabelecimento da conduta clínica a ser seguida. A avaliação de exames de imagem é de grande importância para o estabelecimento do tratamento (MATOS et al., 2018; ALMEIDA et al., 2021; MARTORELLI et al., 2019; MATZEN et al., 2017).

O tratamento dos dentes inclusos pode ser realizado de três formas: não conservadora optando pela remoção cirúrgica, conservadora a manutenção do dente em boca e proservação realizando o acompanhamento através de exames radiográficos (ALMEIDA et al., 2021; MARTORELLI et al., 2019; PEREIRA et al., 2017; MARTORELLI et al., 2018; SOUTO et al., 2020; BATISTA et al., 2020; AZEVEDO et al., 2020).

Quando se trata de terceiro molar incluso a melhor opção é a extração com o intuito de prevenir complicações futuras.

Dessa forma, o objetivo do presente trabalho foi realizar uma revisão de literatura sobre o tema, com o intuito de descrever as possibilidades de tratamento e possíveis complicações da manutenção de dentes inclusos.

2. METODOLOGIA

Este trabalho se trata de uma revisão de literatura, sobre tratamento de dentes inclusos. Foi realizado o levantamento nas bases de dados Pubmed, Google Acadêmico, Scielo, utilizando os descritores: dentes inclusos, extração de terceitos molares e tracionamento ortodôntico. Selecionou-se artigos publicados nos últimos

cinco anos, nos idiomas português, inglês e espanhol, disponíveis na íntegra, que se encaixava no tema proposto para o desenvolvimento do trabalho, além de utilizar os materiais disponíveis na biblioteca da Faculdade Metropolitana de Anápolis.

3.RESULTADOS E DISCUSSÃO

A erupção dentária é considerada bem-sucedida quando o dente entra em oclusão com o seu antagonista, ocupando sua posição na cavidade oral. Aqueles dentes que não erupcionaram na época esperada, assim não atingindo sua posição na arcada, são considerados dentes inclusos (MATOS et al., 2017).

Entre os fatores que causam a inclusão dentária, incluem-se enfermidades como: doenças febris, distúrbios endócrinos, sífilis congênita e anquilose da ATM, falta de espaço por uma relação dento esquelética alterada, má posição dos dentes adjacentes, perda precoce do dente decíduo, permanência prolongada do dente decíduo, dieta que exige menos do sistema estomatognático (MATOS et al., 2018; SANTOS et al., 2021; ALMEIDA et al., 2021).

Segundo Graziani em 1995, a inclusão pode ser definida como intraóssea quando o dente encontra-se retido no interior do osso e submucosa quando o dente se encontra retido em tecido mole. Os dentes com maior prevalência de inclusão são os terceiros molares inferiores, seguidos pelos terceiros molares superiores, caninos superiores, supranumerários, pré-molares inferiores, pré-molares superiores e segundos molares. A inclusão dos primeiros molares e incisivos não é comum (MILORO et al., 2019).

Existem diferentes classificações para o grau de inclusão dos terceiros molares inferiores, a fim de facilitar a comunicação entre dentistas e possibilitar a visualização da complexidade e prognóstico do tratamento. Entre as mais utilizadas podemos ressaltar a classificação de Winter e Pell & Gregory.

A classificação de Pell & Gregory foi criada em 1933 (Figura1), nela se classifica os terceiros molares segundo à profundidade de inclusão e à inclusão dentro do ramo mandibular (SANTANA et al., 2021). A classificação sugerida Pell & Gregory, em relação ao ramo mandibular se subdivide em classe I, II ou III. Classe I: presença de espaço suficiente no ramo para acomodação do diâmetro mésio-distal da coroa. Classe II: espaço no ramo menor que o diâmetro mésio-distal da coroa. Classe III: terceiro molar localizado no ramo mandibular.

Outra classificação foi proposta pelos autores, dessa vez em relação à profundidade quando comparado ao segundo molar adjacente. Classe A: o plano oclusal do terceiro molar está ao nível do plano oclusal do segundo molar. Classe B: o plano oclusal do terceiro molar está entre o plano oclusal e a linha cervical do segundo molar. Classe C: terceiro molar localizado abaixo da linha cervical do segundo molar.

Figura 1- Classificação de Pell e Gregory.

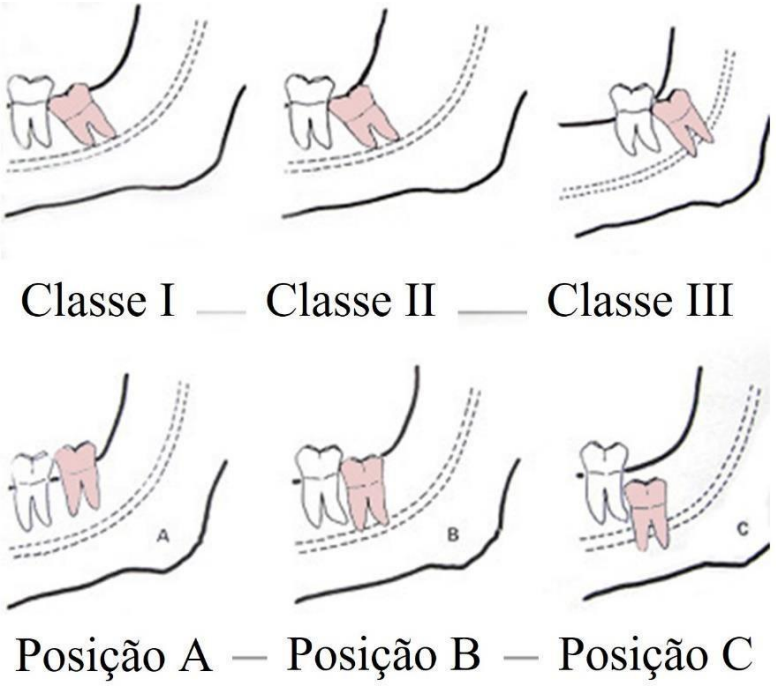

Fonte: Adaptado de SILVA; PERREIRA, 2016

A classificação de Winter (Figura 2) foi criada em 1926, nela se estabeleceu a classificação dos terceiros molares levando em consideração a inclinação do longo eixo do terceiro molar incluso em relação ao segundo molar adjacente. Estabeleceu classificações de acordo com a posição, podendo ser classificada em posição: vertical, horizontal, mesial, distal, inversão, vestibular, lingual e ectópico. Ë classificado como vertical aquele dente incluso que se encontra paralelo ao longo eixo do segundo molar. Horizontal quando o dente está em uma angulação tão acentuada que se encontra perpendicular ao longo eixo do segundo molar. Classifica-se como mesial o dente incluso que está direcionado para a face mesial. Distal quando o dente incluso está direcionado para a face distal em relação ao longo eixo do segundo molar.

O dente incluso invertido está com a face oclusal voltada para a base da mandíbula, dessa forma, se encontra de “cabeça para baixo”. É classificado como lingual e ectópico o terceiro molar incluso que se encontra totalmente horizontalizado, insto é, inclinado para vestibular ou lingual.

Figura 2- Classificação de Winter

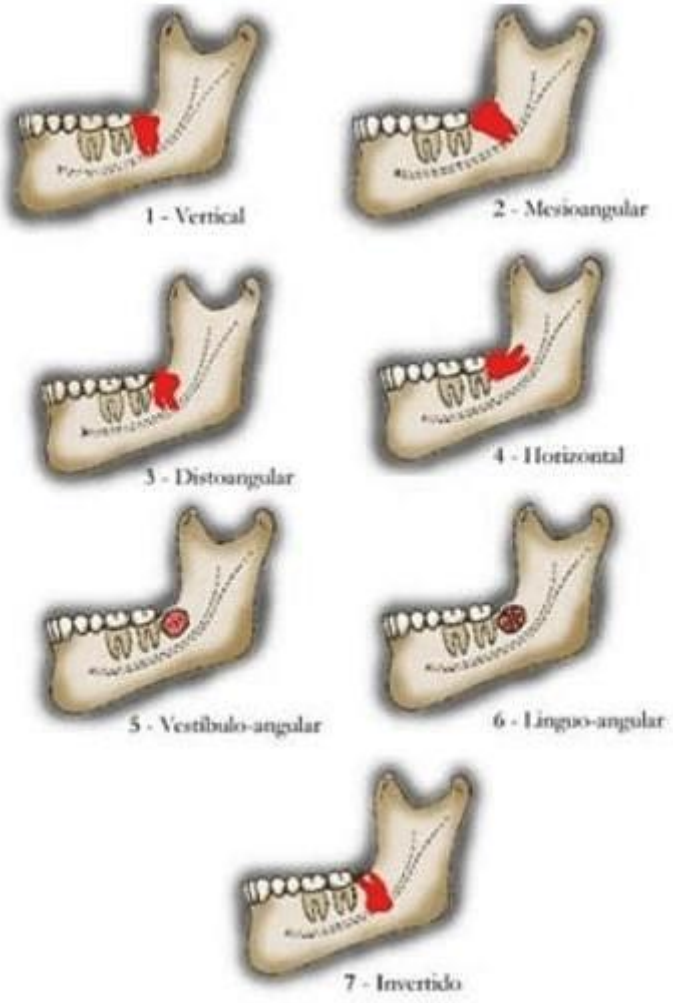

Fonte: Adaptada (PETERSON et al., 2005)

O exame complementar radiográfico e um exame clínico detalhado é de fundamental importância para o diagnóstico e prognóstico de dentes inclusos, possibilitando uma melhor precisão quanto á localização de dentes e sua relação com

estruturas nobres quanto na escolha do tratamento a ser seguido. A visualização dos exames de imagem é indispensável (MATOS et al., 2018; ALMEIDA et al., 2021; MARTORELLI et al., 2019; MATZEN et al., 2017). Entre os exames de imagens mais indicados podemos destacar: radiografia periapical, radiografia panorâmica e tomografia computadorizada. O exame de primeira escolha deve ser a radiografia panorâmica, seguida pela tomografia computadorizada de feixe cônico (TCFC) e por fim a radiografia periapical (MATOS et al., 2018; ALMEIDA et al., 2021; MATZEN et al., 2017; TANTANAPOMKUL et al., 2016).

A radiografia periapical apresenta como vantagem o detalhamento da imagem, sendo possível a observação da posição dental, o comprometimento de estruturas que circundam o dente incluso e presença de alterações patológicas (MATOS et al., 2018; MATZEN et al., 2017). A radiografia panorâmica se tornou a mais utilizada devido suas inúmeras vantagens, onde é possível realizar a visualização de estruturas ósseas e dentárias, posição de dentes inclusos e relação com seus vizinhos, presença de estruturas nobres, sendo possível uma visualização geral da cavidade oral (MATOS et al., 2018; MARTORELLI et al., 2018). Em situações de inclusão mais complexa o exame de escolha deve ser a tomografia computadorizada de feixe cônico (TCFC), onde é oferecido uma imagem tridimensional (3D) permitindo a visualização de estruturas dentárias e ósseas que geralmente estão superpostas nos exames radiográficos, a TCFC é pouco utilizada devido ao seu elevado custo (MATOS et al., 2018; ALMEIDA et al., 2021).

Em 1910 Clarck desenvolveu a técnica do deslocamento do tubo, também conhecida como Técnica de Clark na qual o ângulo de projeção em relação a dois objetos distintos é alterado. Essa técnica mostra o posicionamento vestíbulo-lingual de dentes inclusos, fratura, perfuração, corpo estranho, raízes supranumerárias. Para executar a radiografia é necessário que o receptor de imagem fique posicionado na mesma região, porém deve ser realizado a variação de ângulo horizontal e vertical.

Em 1914 o Dr. Fred Miller desenvolveu o método de Miller Winter, posteriormente conhecida como técnica de Winter. Nessa técnica são realizadas duas radiografias: uma periapical padrão (altura e largura) e uma oclusal convencional com receptor de imagem periapical (profundidade vestíbulo-lingual). Essa técnica é indicada para avaliar visualizar a posição de dentes inclusos, corpos estranhos localizados em osso ou tecido mole.

A técnica radiográfica de Donovan é indicado quando não é possível a visualização das raízes do terceiro molar na técnica de Winter, é utilizada para localização de terceiros molares inclusos e póstero-posicionados.

O método de Parma foi criado com o objetivo de ter uma imagem de incidência periapical que abrangesse o dente por completo, geralmente indicada para captação de terceioros molares inferiores ou dente supranumerário que apresentou insucesso na incidência periapical convencional. A posição do receptor de imagem no método estabelecido por Parma deve ficar inclinado em seu maior eixo.

Em 1924, Le Master criou o método que consiste na modificação da técnica do paralelismo convencional. O método consiste na colocação de um rolo de algodão na parte inferior do receptor de imagem, no qual deve ser preso com uma fita adesiva, possibilitando que o receptor de imagem fique o mais paralelo possível ao longo eixo dos molares diminuindo o ângulo vertical. Essa técnica é indicada quando se faz necessária a visualização dos ápices de molares superiores sem a interferência do processo zigomático e do osso zigomático.

Os exames complementares e o estado geral de saúde do paciente são extremamente importantes para o estabelecimento do tratamento. O tratamento dos dentes inclusos pode ser realizado de três formas: não conservadora, conservadora e proservação. No tratamento não conservador a escolha é a remoção cirúrgica do elemento dentário. Na conservadora é realizado a exposição do dente para posterior tracionamento ortodôntico, dessa forma realizando a manutenção do dente em boca. Já na proservação é realizado o acompanhamento através de exames radiográficos (ALMEIDA et al., 2021; MARTORELLI et al., 2019; PEREIRA et al., 2017; MARTORELLI et al., 2018; SOUTO et al., 2020; BATISTA et al., 2020; AZEVEDO et al., 2020). Na grande maioria o tratamento de escolha é o não conservador, tendo em vista as possíveis consequências da não extração do elemento dentário e quando há impossibilidade do tracionamento ortodôntico (MARTORELLI et al., 2019; MARTOTELLI et al., 2018; SOUTO et al., 2020; FILHO et al., 2018).

O planejamento cirúrgico é de suma importância para o sucesso da extração de dentes inclusos. A odontosecção e a osteotomia são etapas valiosas, uma vez que facilita a saída do elemento dentário do alvéolo (BOTELHO et al., 2020; LIMA et al., 2017). Segundo Ferreira Filho et al. (2021) no procedimento de odontosecção deve-se respeitar o eixo do elemento dentário e deve ser feita de maneira incompleta. A

fratura total do elemento dental será feita com o elevador reto. Segundo Botelho et al. (2020) a osteotomia deve ser feita do plano oclusal até a junção cemento-esmalte, deve ser realizada com abundante irrigação a fim de evitar lesões térmicas.

A indicação ou a contraindicação da extração de dentes retidos assintomáticos é bastante discutida na literatura, principalmente, quando não há evidenciação científica para recomendar a extração profilática (CORDEIRO; SILVA, 2016; GOMES-FERREIRA et al., 2016; HYAM, 2018;).

Entretanto quando existe a presença de condições patológicas como: cistos odontogênicos, doença periodontal, reabsorção radicular sua extração é indicada (ALVES- FILHO, 2019; CORDEIRO; LIMA et al., 2017; SILVA, 2016). Segundo Assael (2019) a extração também é indicada para finalidades ortodônticas a fim de viabilizar a movimentação dentária.

Segundo Garrocho et al. (2017) pode-se optar pela proservação do elemento dentário, podendo passar anos incluso sem causar nenhuma patologia, sendo indicado o acompanhamento anual através de exames radiográficos regulares a fim de monitorar o elemento dentário e seus vizinhos.

O tracionamento ortodôntico faz parte do tratamento conservador, desta forma, possibilita a permanência do dente na arcada dentária, associando função e estética. Os caninos superiores são os dentes que apresentam maior taxa de sucesso nesse tratamento (de OLIVEIRA e PITHON, 2012; LEE et al., 2017).

A inclusão de caninos permanentes é bastante comum nos consultórios de ortodontistas. Esses elementos dentários são uma das chaves no desempenho de uma boa oclusão. Entre as causas de inclusão podemos destacar anomalias dentárias, falta de espaço na arcada, herança poligenética, entre outros fatores (KUROL, 2002; BEDOYA e PARK, 2009; ALESSANDRI BONETTI et al., 2011; de OLIVEIRA e PITHON, 2012; MUCEDERO et al., 2016; LEE et al.,
2017; CASSINA et al., 2018; ARRIOLA-GUILLÉN et al., 2019). Os caninos inclusos horizontalmente tendem a ser mais complexo quando comparado com caninos inclusos verticalmente (ARRIOLA-GUILLÉN et al., 2019). O prognóstico do tratamento irá depender de fatores como: posição que o canino se encontra em relação aos dentes adjacentes e da altura do processo alveolar.

4. RESULTADOS ESPERADOS

Em conclusão, para o sucesso do tratamento o cirurgião-dentista deve estar apto para indicar o melhor tratamento para cada situação, sempre deixando o paciente consciente de possíveis intercorrências.

5. REFERÊNCIAS BIBLIOGRÁFICAS

ALMEIDA, A. T. M. R., BARBOZA, A. D., FIALHO, P. V., & VIEIRA, T. S. L. S. Tratamento de dentes inclusos em proximidade a cavidade nasal e seio maxilar: relato de caso**. Rev Odontol Araçatuba,** p.33–7, 2021.

ASSAEL, L.A. Unerupted and impacted teeth: a guide for assessment and treatment. In.: FERNEINI, E.M.; GOUPIL, M.T. (Eds.) Evidence-Based Oral Surgery: a clinical guide for the general dental practitioner. **Cham: Springer Nature**, p. 183-203, 2019.

ALVES-FILHO, M.E.A.; BARRETO, J.O.; SILVA-JÚNIOR, S.E.; FREIRE, J.C.P.; ROCHA, J.; DIAS-RIBEIRO, E. Estudo retrospectivo das complicações associadas à exodontias de terceiros molares em um serviço de referência no sertão paraíbano, Brasil. **Arch. Health Invest**., v. 8, n. 7, p. 376-80, 2019.

AZEVEDO, D. G. de R. Tracionamento ortodôntico de incisivos centrais superiores com dilaceração**. Biblioteca virtual em saúde**, p.149–9, 2020.

BATISTA, T. R. de M., PIMENTEL, A. C. S., SILVA, F. N. da, MEDEIROS NETO, M. H. de, & TORMES, A. K. de M. Odontectomia parcial intencional: relato de caso clínico**. Rev cir traumatol buco-maxilo-fac**, p. 39-43, 2020.

BOTELHO, T.C.A.; DANTAS, Á.C.O.; PIMENTEL, S.M.A.P.; CORRÊA, A.K.M. Acidentes e complicações associados à exodontia de terceiro molar inferior impactado: revisão de literatura**. Braz. J. Develop**., Curitiba, v.6, n.12, p. 96918- 969, dec. 2020.

CORDEIRO, T.O.; SILVA, J.L. Incidência de acidentes e complicações em cirurgias de terceiros molares realizadas em uma clínica escola de cirurgia oral. **Rev. Ciênc. Saúde**, São Luís, v.18, n.1, p. 37-40, jan-jun., 2016.

FERREIRA FILHO, M.J.S.; BARBOSA NETO, I.C.; MELO, L.P.; VALE, W.H.S.; CORRÊA, A.K.; AGUIAR, F.M. et al. A importância da técnica de odontosecção em exodontia de terceiros molares: revisão de literatura. **Braz. J. Develop**., Curitiba, v.7, n.2, p.13100 -12, feb. 2021.

FILHO, J. D. S. F., FRANÇA, S. R., ARAÚJO, L. K., PEREIRA, J. J. de N.,

BELCHIOR, I.
F. C., & Sampieri, M. B. da S. Intervenção cirúrgica de um canino incluso em sínfise mandibular: relato de caso**. Revista da Faculdade de Odontologia - UPF**. 23(3):329–32, 2018.

GARROCHO A., POZOS A., NOYOLA M., MARTÍNEZ R., GONZÁLEZ B., 2017: Prophylactic extraction of third molars: evidence-based dentistry. **Odovtos – Int**. J. Dent. Sci., v. 19, n. 3, 10-5, 2017.

MATOS, A. F. da S., VIEIRA, L. E., & BARROS, L. de. Terceiros Molares Inclusos: revisão de literatura. **Psicologia e Saúde em Debate**. Jul 11,3(1):34–49, 2017.

MARTORELLII, S. B. F., LACERDA, É. P. M., & ANDRADE, F. B. M. Microtooth supernumerary included in Zygomatic root. RGO - **Revista Gaúcha de Odontologia**. 66(1):82–7, 2018.

MATZEN, L. H., SCHROPP, L., SPIN-NETO, R., & WENZEL, A. Radiographic signs of pathology determining removal of an impacted mandibular third molar assessed in a panoramic image or CBCT. **Dentomaxillofacial Radiology**. 46(1):20160330, 2017.

MILORO, M., GHALI, G. E., LARSEN, PETER. E., & WAITE, PETER. D. Princípios de Cirurgia Bucomaxilofacial de Peterson. **3° ed. São Paulo: Grupo Editorial Nacional**. 2016.

SANTOS, E. A. dos, COSTA, C. F. B., QUINTAS, P. H., DULTRA, J. de A., & DULTRA, F.
K. A. A**.** Fratura de mandíbula associada à transmigração de canino**. Rev cir traumatol buco- maxilo-fac**. p, 29–33, 2019. LIMA, V.N.; FIGUEIREDO, C.M.B.F.; MOMESSO, G.A.C.; QUEIROS, S.B.F.;
FAVERANI, L.P. Fratura mandibular associado à remoção de terceiro molar inferior: revisão de literatura. **Arch. Health Invest**.; v. 6, n. 9, p. 414-17, 2017.

SOUTO, L. A. P., MENESES-SANTOS, D., RODRIGUES, C. M. de C., SILVA, C. J., ROCHA, F. S., & SILVA, M. C. P. Da. Extra-buccal surgical access for canine removal included in mandibular symphysis: case report. **RGO - Revista Gaúcha de Odontologia**. P, 68, 2020.

TANTANAPORNKUL, W., MAVIN, D., PRAPAIPHITTAYAKUN, J., PHIPATBOONYARAT, N., & JULPHANTONG, W. Accuracy of Panoramic Radiograph in Assessment of the Relationship Between Mandibular Canal and Impacted Third Molars. **The Open Dentistry Journal.** 10(1):322–9, 2016.
TANTANAPORNKUL

de OLIVEIRA MV, PITHON MM. Attempted traction of impacted and ankylosed maxillary canines. **Am J Orthod Dentofacial Orthop**. 2012 Jul;142(1):106-14. doi: 10.1016/j.ajodo.2010.09.037.

LEE MY, PARK JH, JUNG JG, CHAE JM**.** Forced eruption of a palatally impacted and

transposed canine with a temporary skeletal anchorage device. **Am J Orthod Dentofacial** Orthop. 2017 Jun;151(6):1148-1158. doi: 10.1016/j.ajodo.2016.06.051.

A INCLUSÃO DA SAÚDE BUCAL NA ESTRATÉGIA SAÚDE DA FAMÍLIA: DESAFIOS E PERSPECTIVAS

Jacqueline Antunes de Castro

M.Sc Janaína Câmara Zambelli.

RESUMO: Este estudo aborda a evolução histórica do Sistema Único de Saúde e a inclusão da equipe de saúde bucal nos programas de saúde voltados para a Atenção Básica ou Atenção Primária a Saúde que constituem um conjunto de ações de saúde, no âmbito individual ou coletivo, que abrange a promoção e proteção da saúde, a prevenção de agravos, o diagnóstico, o tratamento, a reabilitação e a manutenção da saúde, situadas no primeiro nível de atenção do sistema de saúde. O trabalho inicia o seu desenvolvimento apresentando os fatos históricos que propulsaram a criação do Sistema Único de Saúde (SUS) e sua evolução ao longo dos anos. Foi apresentado o conceito do Programa Saúde da Família (PSF) que deu origem a Estratégia Saúde da Família (ESF) e o momento em que ocorreu a inclusão das equipes de saúde bucal dentro da ESF. Dessa forma, procura-se contribuir para o conhecimento histórico da inserção das equipes de saúde bucal no SUS baseado nos fatos históricos. O estudo converge no sentido de apresentar os resultados que a inclusão das equipes de saúde bucal trouxeram para os usuários do SUS, apresentando preliminarmente considerações sobre o processo de trabalho da Equipe de Saúde da Família. A metodologia utilizada se faz pela revisão bibliográfica, a qual utiliza os meios bibliográficos na busca pela orientação em revistas, livros, periódicos e todo o material disponível sobre o tema proposto.

Palavras-chave: Odontologia. Sistema Único de Saúde. Saúde Bucal.

1. INTRODUÇÃO

De acordo com a Organização Mundial de Saúde (OMS), a saúde resulta da harmonia existente entre o indivíduo e o seu entorno social, cultural e religioso. Saúde é o estado de completo bem-estar físico, mental e social, e não somente a ausência de doenças ou enfermidades (WHO, 1946).

Antes da Constituição Federal de 1988 e da criação do Sistema Único de Saúde (SUS) em 1990, só tinham direito a assistência odontológica pública os trabalhadores contribuintes ao Instituto Nacional de Assistência Médica da Assistência Social (INAMPS), a exemplo do que também acontecia em outros setores da saúde. Essa assistência priorizava as ações curativas, restritas e isoladas, em nível ambulatorial e

de livre demanda, realizada individualmente pelo Cirurgião Dentista (NICKEL et al. 2008).

Durante anos, a Odontologia esteve à margem das políticas públicas de saúde. O acesso dos brasileiros à saúde bucal era extremamente difícil e limitado. Esta demora na procura ao atendimento aliada aos poucos serviços odontológicos oferecidos faziam com que o principal tratamento oferecido pela rede pública fosse a extração dentária, perpetuando a visão da odontologia mutiladora e do cirurgião dentista com atuação apenas clínica (BARROS; BERTOLDI, 2002).

Em 1994, o Ministério da Saúde (MS) institucionalizou o Programa de Saúde da Família (PSF) com o objetivo de reorientar o modelo assistencial vigente, revertendo a forma da prestação de assistência à saúde que organizava a atenção básica. Porém, a odontologia ainda não estava inserida nessa nova proposta (BRASIL, 2006).

O Projeto SB 2000 foi desenvolvido no ano 2000, para gerar informações que permitissem avaliar a situação do país em relação às Metas em Saúde Bucal deste mesmo ano, propostas pela Organização Mundial da Saúde (OMS). O SB2000 teve como base a metodologia proposta pela OMS no final dos anos 1990 com relação às faixas etárias e índices utilizados, porém trabalhou com um desenho amostral específico, tendo em conta a complexidade territorial brasileira (NARVAI, 2000).O SB 2000 foi um levantamento epidemiológico conduzido pela Coordenação-Geral de Saúde Bucal do Ministério da Saúde, que caracterizava as condições dentárias da população brasileira. Por meio desse levantamento foram verificadas a prevalência de agravos de saúde bucal (como dentes cariados, perdidos e obturados, doenças periodontais, necessidade de próteses dentárias, aparelhos ortodônticos, condições da oclusão e traumatismo dentário), condições de acesso, principais serviços acessados, periodicidade da visita ao dentista, ocorrência de episódios agudos de agravos bucais, impacto das condições de saúde bucal na qualidade de vida e outras necessidades dentárias. A pesquisa se baseou na coleta de dados socioeconômicos, por meio de questionário, seguida da avaliação da saúde bucal com um exame físico, de pessoas das seguintes idades: 5 anos, 12 anos, 15 a 19 anos, 35 a 44 anos e 65 a 74 anos. Assim, foram identificadas as necessidades e agravos bucais mais prevalentes (BRASIL, 2000).

Ainda no ano de 2000, foi criado o incentivo de saúde bucal pelo Ministério da

Saúde, que propiciou a inserção da Equipes de Saúde Bucal (ESB) na Estratégia Saúde da Família (ESF). Com este acontecimento, a integralidade dos cuidados, passo importante na observância dos princípios do SUS, pode ser praticada. Após a inclusão da equipe de saúde bucal no Programa Saúde da Família definiu-se um novo cenário na odontologia brasileira, tendo em vista o surgimento de novas perspectivas e ações que contrastavam com o modelo de atenção vigente anterior. A atenção individual sempre predominou no sistema de ensino odontológico e encontrava-se carente de outra atenção, a coletiva. Com isso, ampliaram-se a visão e a dimensão para grupos que geralmente não estavam presentes na formação acadêmica do cirurgião dentista (BALDANI et al., 2005).

O levantamento do SB 2000 só foi concluído em 2003, razão pela qual o estudo, inicialmente SB2000, ficou conhecido como SB Brasil 2003 (SBB03). Não obstante essas dificuldades operacionais, o SBB03 representou um expressivo avanço nos inquéritos nacionais de saúde bucal, consolidando-os no âmbito do SUS (NARVAI et al, 2010).

No ano de 2004, para mudar este quadro, foi proposta a Política Nacional de Saúde Bucal (PNSB), calcada nos princípios doutrinários e organizativos do SUS e estruturada com o objetivo de superar as desigualdades, ampliar e garantir a atenção odontológica à população, conhecida como Programa Brasil Sorridente (FRAZÃO; NARVAI, 2009)

O Brasil Sorridente foi instituído e articulado a outras políticas de saúde e demais políticas públicas, de acordo com os princípios e as diretrizes do SUS. Constitui-se em uma série de medidas que visam a garantir ações de promoção, prevenção e recuperação da saúde bucal dos brasileiros, fundamental para a saúde geral e qualidade de vida da população (BRASIL, 2004)

O Brasil Sorridente tem como finalidade ser uma política de ampliação e qualificação da atenção em saúde bucal em todos os níveis, na busca de assegurar também atendimentos de maior complexidade. A saúde bucal entrou efetivamente na agenda de prioridade do governo dezessete anos após a realização da 1ª Conferência Nacional de Saúde Bucal e do 1º Levantamento Epidemiológico em Saúde Bucal, realizados em 1986, em que apontou a precária situação da saúde bucal. (MOYSÉS, 2013). Seu principal objetivo é a reorganização da prática e a qualificação das ações e serviços oferecidos, reunindo uma série de ações em saúde bucal voltada para os

cidadãos de todas as idades, com ampliação do acesso ao tratamento odontológico gratuito aos brasileiros por meio do SUS principalmente com a implantação das Equipes de Saúde Bucal (ESB) na Estratégia Saúde da Família (ESF), a ampliação e qualificação da atenção especializada, com a implantação de Centros de Especialidades Odontológicas (CEO) e Laboratórios Regionais de Próteses Dentárias e a viabilização da adição de flúor nas estações de tratamento de águas de abastecimento público (BRASIL, 2004).

Nesse contexto, o presente trabalho propõe-se discutir as considerações sobre a importância da inclusão da Equipe de Saúde Bucal no processo de trabalho da Equipe de Saúde da Família e assim, identificar as melhorias promovidas aos usuários da rede pública de saúde a partir dessa inclusão.

Para auxiliar nesta análise o trabalho começa o seu desenvolvimento abordando os fatos que culminaram na criação do Sistema Único de Saúde, desde os movimentos sociais da década de 1970, que deram origem a Reforma Sanitária Brasileira, até a publicação da Constituição Federal de 1988.

2. MATERIAIS E MÉTODOS

Trata-se de um estudo voltado para revisão da literatura científica, cujas informações foram geradas a partir de levantamentos de trabalhos que apresentavam em sua abordagem a inclusão da odontologia na Estratégia Saúde da Família.

O material utilizado foi constituído pelos trabalhos capturados nos bancos de dados, Scielo, PubMed e Google Acadêmico, disponíveis no Brasil, a partir da busca da literatura, utilizando as fontes de dados brasileiros das últimas décadas. Foram incluídos 22 trabalhos e,destes, foram selecionados 12 como suporte para o estudo por apresentarem em sua abordagem a inclusão da odontologia na ESF.

O objetivo geral deste trabalho é discutir a importância de integrar a Equipe de Saúde Bucal (ESB) no processo de trabalho da Equipe de Saúde da Família (ESF), dentro do modelo de atenção à saúde proposto pelo Sistema Único de Saúde e analisar os resultados da saúde bucal da população assistida após esta inclusão.

3. RESULTADOS E DISCUSSÃO

A saúde bucal é parte integrante e inseparável da saúde geral do indivíduo e

está diretamente relacionada às condições de alimentação, moradia, trabalho, renda, transporte, lazer, acesso aos serviços de saúde e à informação (EMMI et al, 2011). No que tange às Estratégias Saúde da Família (ESF), como a implantação se deu tardiamente, há de serem consideradas as dificuldades na integração dos profissionais de saúde bucal às equipes do Programa Saúde da Família (PSF), bem como diferenças nas formas de implantação das Equipes de Saúde Bucal (ESB) (LOURENÇO et al., 2009).

O fato da Odontologia não estar presente desde o início do programa possivelmente acarretou prejuízos no processo de integralização dos profissionais correlacionados, assim como pode ter determinado formas variadas no processo de implantação das ESB (BALDANI et al., 2005).

3.1 A criação do Sistema Único de Saúde (SUS) e fatos históricos

A forma como o Sistema de Saúde está organizado atualmente é relativamente recente. Até o início do século XX, o serviço de saúde de uma cidade ficava a cargo das suas igrejas, que recebiam todo o tipo de indivíduo que necessitasse de amparo, fosse ele médico ou social. Nessa época, os hospitais comunitários recebiam não só doentes, como também órfãos, desempregados, idosos, dentre outras minorias (BOARETO, 2011).

Progressivamente, os hospitais foram saindo da gestão das igrejas e passando para o Estado, tornando-se então um local de doentes e médicos, estes últimos atraídos pela possibilidade de estudar e melhorar a sua prática clínica (FARIA et al., 2008)

Os anos de 1939 trouxeram o início da Segunda Guerra Mundial, e também como consequência uma maior demanda pelos serviços médicos. Desta forma, aumentou-se o investimento na estrutura de saúde, elevando-se o número de hospitais e profissionais da área. Apesar disso, a expansão da estrutura de saúde não foi acompanhada pela melhoria dos indicadores do setor. Portanto, viu-se a necessidade de uma melhor gestão nos gastos com serviços hospitalares e o incremento dos serviços de saúde por meio da atenção básica (BOARETO, 2011).

A preocupação com a atenção à saúde básica no Brasil decorreu em um momento posterior, mais precisamente na década de 1970. Seu surgimento está atrelado aos movimentos sociais da época, como o movimento dos estudantes e o

das classes operárias, que tinham como propósito reverter a desigualdade social, decorrente de um regime totalitário, e restabelecer a democracia no país (MATOS, 2020).

Diante de um cenário de luta no início dos anos 70 contra a ditadura e por direitos sociais, foi realizada a Reforma Sanitária Brasileira (RSB), que se caracterizou como um processo político com a aspiração de elaborar um Sistema Nacional de Saúde que atendesse às necessidades da população de forma igualitária e abrangente (MATOS, 2020).

Em março de 1986 foi realizada a VIII Conferência Nacional de Saúde (CNS), fruto da Reforma Sanitária Brasileira. Os debates de tal conferência tiveram como resultado propostas de mudança no setor da saúde e a definição do Sistema Único de Saúde (SUS), que já vinha sendo discutido em outros movimentos sociais. A CNS teve ampla participação da sociedade, que discutiu as questões relacionadas à reformulação do Sistema Nacional de Saúde, o financiamento do setor e a saúde como direito do cidadão e dever do Estado (MATOS, 2020).

O SUS foi inserido na Constituição Federal promulgada em 05 de outubro de 1988 e regulado pela Lei 8.080 de 19 de setembro de 1990, tendo como princípio constitucional a saúde como direito de todos e dever do Estado. É importante destacar que antes da criação do SUS o direito à saúde estava limitado aos cidadãos que contribuíam com a previdência social ou aos que pagavam por uma assistência privada. Ao restante da população restava a assistência pelas organizações filantrópicas (MATOS, 2020).

Desde a Constituição Federal de 1988 até os dias atuais o modelo de suporte a atenção básica adotado pelo SUS sofreu modificações e adaptações, que tiveram como objetivo principal colocar a família como elemento básico na assistência à saúde, evidenciando a prevenção e a participação da comunidade. Para se aplicar e atender aos princípios propostos pelo SUS é necessário mais que conhecimentos técnicos, sendo importante também conhecer a proposta do sistema, suas orientações, seus desafios e os anseios da população. Somado a isso, a compreensão da saúde como um todo é fundamental, e questões sociais também devem ser comtempladas (MATOS, 2020).

3.2 Programa Saúde da Família (PSF)

O PSF surge no Brasil como uma reorientação do modelo assistencial a partir da Atenção Básica, em conformidade com os princípios do Sistema Único de Saúde. Assim, o PSF se apresentou como uma nova maneira de trabalhar a saúde, tendo a família como centro de atenção e não somente o indivíduo doente, introduzindo nova visão no processo de intervenção em saúde na medida em que não espera a população chegar para ser atendida, pois age preventivamente sobre ela a partir de um novo modelo de atenção (ROSA; LABATE, 2005).

E, para atingi-lo, a Equipe de Saúde da Família (eSF) precisa conhecer a realidade da população sob sua responsabilidade: os contextos familiares e a vida comunitária, desenvolvendo um processo de planejamento pactuado em cada uma de suas fases: na programação, na execução e na avaliação (ROSA; LABATE, 2005).

Embora rotulado como programa inicialmente, o PSF, por suas especificidades, foge à concepção usual dos demais programas concebidos pelo Ministério da Saúde, já que não é uma intervenção vertical e paralela às atividades dos serviços de saúde. Pelo contrário, caracteriza- se como estratégia que possibilita a integração e promove a organização das atividades em um território definido com o propósito de enfrentar e resolver os problemas identificados (ROSA; LABATE, 2005).

Para o Ministério da Saúde, o PSF é uma estratégia que visava atender indivíduo e a família de forma integral e contínua, desenvolvendo ações de promoção, proteção e recuperação da saúde. Tem como objetivo reorganizar a prática assistencial, passando a enfocar a família em seu ambiente físico e social. O PSF pode ser definido como: “um modelo de atenção que pressupõe o reconhecimento de saúde como um direito de cidadania, expresso na melhoria das condições de vida; no que toca a área de saúde, essa melhoria deve ser traduzida em serviços mais resolutivos, integrais e principalmente humanizados” (BRASIL, 2017).

A Estratégia Saúde da Família (ESF) iniciou com o Programa Saúde da Família (PSF), concebido pelo Ministério da Saúde em 1994. Desde então é definido como estratégia prioritária para a organização e fortalecimento da Atenção Primária em Saúde (APS) no País. Por meio dessa estratégia, a atenção à saúde é feita por uma equipe composta por profissionais de diferentes categorias (multidisciplinar) trabalhando de forma articulada (interdisciplinar) que considera as pessoas como um todo, levando em conta suas condições de trabalho, de moradia, suas relações com a família e com a comunidade (BRASIL, 2009). 3.3 Estratégia Saúde da Família (ESF)

A Estratégia Saúde da Família visa à reorganização da Atenção Primária no país, de acordo com os preceitos do SUS. É reconhecida pelo Ministério da Saúde, Conselho Nacional de Secertários de Saúde (Conass) e Conselho Nacional de Secretários Municipais de Saúde (Conasems) como estratégia de expansão, qualificação e consolidação da Atenção Primária, por favorecer uma reorientação do processo de trabalho com maior potencial de aprofundar os princípios, diretrizes e fundamentos, além de ampliar a resolutividade e impacto na situação de saúde das pessoas e coletividades, propiciando uma importante relação custo-efetividade (BRASIL, 2008).

O projeto embrionário do Programa Saúde da Família iniciou-se em 1991, quando o Ministério da Saúde (MS) formulou o Programa de Agentes Comunitários da Saúde (PACS). A partir desse momento a família passou a ser o objeto principal da ação programática de saúde pública e não mais o indivíduo. Em 1994, foi assinada a Portaria nº 692, na qual o Programa Saúde da Família era implementado. O propósito principal deste programa era auxiliar a organização do SUS no âmbito municipal, contribuindo com a implementação dos princípios da descentralização, integralidade, universalidade e participação comunitária. (SANTANA, 2000).

O Programa Saúde da Família (PSF), atualmente intitulado Estratégia Saúde da Família (ESF), originou-se em 1994 no Brasil como uma proposta do Ministério da Saúde (MS) para reformulação do modelo assistencial a partir da atenção básica, de acordo com os princípios do Sistema Único de Saúde (SUS). A ESF apresenta-se como uma nova possibilidade de trabalhar a saúde centralizada na família e não apenas no indivíduo doente, opondo-se ao modelo anterior (hospitalocêntrico) que não atende mais as necessidades de saúde da população (MENDES, 2001).

A ESF atua com ações de promoção, proteção e recuperação da saúde do indivíduo e da sua família e engloba os mesmos princípios do SUS, a exemplo da equidade e integralidade. Preconiza-se atuar para a melhoria da qualidade de vida das famílias e intervir nos fatores que colocam em risco a saúde dos indivíduos (BARROS, 2014).

3.4 Equipe de saúde bucal na ESF

A Equipe de Saúde Bucal na Estratégia Saúde da Família representa a possibilidade de criar um espaço de práticas e relações a serem construídas para a reorientação do processo de

trabalho e para a própria atuação da saúde bucal no âmbito dos serviços de saúde. Dessa forma, o cuidado em saúde bucal passa a exigir a conformação de uma equipe de trabalho que se relacione com usuários e que participe da gestão dos serviços para dar resposta às demandas da população e ampliar o acesso às ações e serviços de promoção, prevenção e recuperação da saúde, por meio de medidas de caráter coletivo e mediante o estabelecimento de vínculo territorial. (BRASIL, 2019).

A inclusão da Equipe de Saúde Bucal, composta por Cirurgiões-Dentistas (CD), Auxiliar de Consultório Dentário (ACD) e Técnico em Higiene Dental (THD) na Estratégia da Saúde da Família ocorreu em 1994 a partir do Programa Saúde da Família. Em 2004, originaram-se as diretrizes da Política Nacional de Saúde Bucal, intitulada Brasil Sorridente. Esta proposta tem como finalidade reorganizar as ações e os serviços de Saúde Bucal no âmbito da Atenção Básica, como parte essencial na construção do SUS. Os serviços de Saúde Bucal necessitam de reformulação conforme os princípios do SUS, assumindo uma nova postura diante da população, responsabilizando-se pelo enfrentamento dos problemas existentes e rompendo “com antigas formas de trabalhar e de lidar com o processo saúde-doença na sociedade e da necessidade de instrumentalizar equipes e profissionais para a consolidação dessas mudanças” (BRASIL, 2008).

A inserção da Saúde Bucal no Programa Saúde da Família (PSF) criou a possibilidade de se instituir um novo paradigma de planejamento e programação da atenção básica e representou a mais importante iniciativa de assistência pública, expandindo e reorganizando as atividades de saúde bucal de acordo com os princípios e diretrizes do SUS (ZANETTI, 2007).

O Ministério da Saúde pretende que a saúde bucal, na Estratégia Saúde da Família (ESF), expresse os princípios e as diretrizes do SUS e amplie o acesso da população às suas ações de saúde, com a devida integração a uma rede de serviços, estabelecendo-se um sistema de referência e contrarreferência que garanta resolutividade e possibilite o acompanhamento dos pacientes (GIOVANELLA, et al, 2003).

Conforme apresentado no trabalho, percebe-se que a inclusão da equipe de saúde bucal na Estratégia Saúde da Família promoveu mudanças no modelo de serviço odontológico prestado aos usuários da rede pública de saúde. A partir desse momento, o planejamento da assistência odontológica passou a ser voltado para a promoção da prevenção de doenças orais, ao invés de ser focado apenas em

procedimentos de caráter emergencial, ou seja, ações de combate direto a patologias já existentes.

Além disso, a entrada da ESB na estrutura do Sistema Único de Saúde proporcionou um aumento do acesso da população brasileira aos serviços odontológicos e, consequentemente, uma significativa melhora nos índices de saúde bucal do país e na qualidade de vida da população, como pôde ser comprovado na pesquisa SB Brasil 2010.

Os resultados principais do SBBrasil 2010 mostram que o Brasil saiu da condição mundial de média prevalência de cárie para baixa prevalência, segundo classificação adotada pela OMS. Aos 12 anos, idade-índice utilizada internacionalmente para fazer comparações, o índice CPO (soma dos dentes cariados, perdidos ou obturados) apresentou uma média de 2,1, valor 25% menor do que o encontrado em 2003 (2,8). No componente relativo aos dentes não tratados (cariados), a redução foi de 29% (1,7 para 1,2). O percentual de crianças "livres de cárie" (CPO = 0) passou de 31% em 2003 para 44% em 2010, indicando que, em crianças de 12 anos, ocorreu significativa redução na prevalência e na gravidade da doença associada a um maior acesso a serviços odontológicos restauradores.A pesquisa revela também uma redução da necessidade de próteses da ordem de 52% nos adolescentes de 15 a 19 anos e de 70% nos adultos de 35 a 44 anos (RONCALLI, 2011).

Essa importante tendência de declínio da cárie e o incremento no acesso aos serviços se reproduzem também nos adolescentes (15 a 19 anos) e foi mais marcante ainda em adultos (35 a 44 anos), pois em 2003 o CPO médio registrava 20,1, diminuindo para 16,3 em 2010, com uma redução de 19%. Tão importante quanto o declínio no valor do CPO é o crescimento da proporção do componente "obturado", que sai de 4,2 para 7,1 (aumento de 69%), associado a uma queda para quase a metade do componente "extraído". Esses valores indicam que, além de apresentar menor ataque de cárie, a população adulta brasileira está conseguindo acessar cuidados terapêuticos adequados (RONCALLI, 2011).

Portanto, nota-se que a promoção da saúde bucal presente na Estratégia Saúde da Família, através das equipes de saúde bucal, representa um ganho significativo para a sociedade no binômio saúde-qualidade de vida. Por meio do atendimento amplo, da atuação multidisciplinar, dos planejamentos e das estratégias que norteiam o SUS, houve melhorias na saúde bucal dos usuários do SUS, levando

assistência, prevenção e tratamento a esses indivíduos.

4. CONSIDERAÇÕES FINAIS

A trajetória da Saúde Bucal no SUS nesses últimos vinte anos foi marcada por inúmeros avanços, conforme vimos. Porém é necessário reforçar que a incorporação tardia da Odontologia na ESF ainda é um desafio a ser superado e merece atenção do poder público para melhorias nos agravos bucais no país. A visão da boca separada do resto do corpo deve mudar porque a falta de saúde na boca afeta a saúde geral, causando considerável dor e sofrimento, comprometendo a qualidade de vida e bem-estar das pessoas. A saúde bucal deve ser planejada pelos gestores da saúde junto da implantação das equipes de saúde da família para que a odontologia seja colocada na perspectiva da interdisciplinaridade e da integralidade de forma que o trabalho multiprofissional comporte todos os profissionais, evitando a segmentação da saúde e ampliando a cobertura e melhoria da saúde bucal para a população brasileira.

Percebendo o papel que a saúde bucal exerce na saúde geral do indivíduo e a importância do seu desenvolvimento no sistema público de saúde, a inclusão da Odontologia na ESF tem sido vista como possibilidade de romper com os históricos modelos de atenção à saúde bucal, ineficientes e excludentes, baseados no curativismo. Isso porque a ESF tenta modificar a lógica programática dos modelos de atenção antes adotados pela odontologia, visto que articula as propostas da vigilância à saúde, baseando-se na integralidade, procurando organizar a atenção através da busca ativa de famílias e promovendo mudanças no processo de trabalho.

Muitos resultados foram alcançados nesses 20 anos de inserção das Equipes de Saúde Bucal na Estratégia Saúde da Família, como a ampliação do acesso aos cuidados odontológicos de milhares de brasileiros, a melhoria das condições de saúde bucal dos idosos, e a redução da prevalência de cárie em crianças de até 12 anos, que é a faixa etária utilizada para monitoramento global da cárie – passando de 2,8 para 2,1 a prevalência dessa condição, conforme demonstram dados do levantamento epidemiológico de saúde bucal dos anos de 2003 e 2010.

Desta forma, conclui-se que tem sido fundamental a participação da Equipe de Saúde Bucal (ESB) na Estratégia Saúde da Família (EFS), configurando um ganho para a saúde pública e para a população, e que a participação do cirurgião-dentista na atenção à saúde trouxe grandes melhorias, uma vez que o profissional exerce um

papel primordial na prevenção de doenças, proteção da saúde, prevenção de agravos, diagnóstico, tratamento, reabilitação e manutenção da saúde, tanto de forma individual como coletiva, agregando assim nos cuidados à saúde do usuário junto aos demais profissionais.

4. REFERÊNCIAS BIBLIOGRÁFICAS

BALDANI, M.H.; FADEL, C.B.; POSSAMAI, T.; QUEIROZ, M.G.S. **A inclusão da odontologia no programa saúde da família no estado do Paraná, Brasil**. Rio de Janeiro, 2005. Disponível em: http://www.scielo.br/scielo.php?script=sci_arttext&pid=S0102- 311X2005000400005 Acesso em: 15 out.2022.

BARROS, A.J.D.; BERTOLDI, A.D. **Desigualdades na utilização e no acesso a serviços odontológicos: uma avaliação em nível nacional**. Rev C S Col 2002;7(4):709-17.

BARROS, I. C. **A importância da estratégia de saúde da família: contexto histórico**. 2014. 34f. Trabalho de conclusão de curso (Especialização em Atenção Básica em Saúde da Família) Universidade Federal de Minas Gerais.

BOARETO, P. P. **A inclusão da Equipe de Saúde Bucal na Estratégia Saúde da Família (ESF).** 2011. 33 f. Monografia (Especialização em Atenção Básica em Saúde da Família). Universidade Federal de Minas Gerais, Campos Gerais, MG, 2011.

BRASIL. Ministério da Saúde. **Saúde da Família: uma estratégia para a reorganização do modelo assistencial**. Brasília: Ministério da Saúde; 1997. Acesso em 20/abril/2023. Disponível em http://bvsms.saude.gov.br/bvs/publicacoes/cd09_16.pdf

BRASIL. Ministério da Saúde. Secretaria de Atenção à Saúde. Departamento de Atenção Básica. Coordenação Nacional de Saúde Bucal. **Diretrizes da Política Nacional de Saúde Bucal.** Brasília, DF: Ministério da Saúde, 2004.

BRASIL, Ministério da Saúde. Secretaria de Atenção à Saúde. **Portaria nº 648**/GM, de 28 de março de 2006.

BRASIL. Ministério da Saúde. Secretaria de Atenção à Saúde-Departamento de Atenção Básica. **Saúde Bucal Cadernos de Atenção Básica - n.º 17**. Brasília – DF. 2006.

BRASIL. Ministério da Saúde. **Manual de estrutura física das unidades básicas de saúde da família.** Brasília, DF: Ministério da Saúde. 2008.

BRASIL, Ministério da Saúde. Secretaria de Atenção à Saúde. Departamento Atenção Básica. Saúde Bucal / Ministério da Saúde, Secretaria de Atenção à Saúde, Departamento de Atenção Básica. – Brasília: Ministério da Saúde, 2008.92 p. – (Série

A. Normas e Manuais Técnicos) (**Cadernos de Atenção Básica; 17**), ISBN 85-334-1228-2.

BRASIL. Ministério da Saúde. Secretaria de Atenção à Saúde. Departamento de Atenção Básica**. O trabalho do agente comunitário de saúde**. Brasília: Ministério da Saúde, 2009. Acessoem18/abril/2023.Disponívelem: http://189.28.128.100/dab/docs/publicacoes/geral/man ual_acs.pdf

BRASIL. Ministério da Saúde. **Portaria n° 2.488**, de 21 de outubro de 2011. Brasília, n. 1, 2011.

BRASIL, Ministério da Saúde. **Política Nacional de Atenção Básica**, 2012.

BRASIL, Ministério da Saúde. Secretaria de Atenção à Saúde. **Portaria nº 2.436**, de 21 de setembro de 2017.

BRASIL. Ministério da Saúde. **Portaria nº 18, de 07 de Janeiro de 2019**. Estabelece regras para o cadastramento das equipes da Atenção Básica no Cadastro Nacional de Estabelecimentos de Saúde (CNES), conforme diretrizes da Política Nacional de Atenção Básica. Diário Oficial da União da República Federativa do Brasil. Brasília, 07 Jan., 2019.

BRASIL, Ministério da Saúde. **A Reorganização da Saúde Bucal na Atenção Básica.** Resumo Executivo- Proposta Preliminar. Secretaria de Políticas de Saúde. Departamento de Atenção Básica. Área técnica de Saúde Bucal. 2000. Disponível em: www.ccs.ufpb.br/polo/bbvirtual/saudebucal.doc, acessado em: 14/10/2022.

ORGANIZAÇÃO MUNDIAL DA SAÚDE (OMS). The World Health Report, 1946.**Constituição da Organização Mundial da Saúde** (OMS/WHO), 1946.

FARIA, H.P.; COELHO, I. B.; WERNECK, M. A. F.; SANTOS, M. A. **Modelo assistencial e atenção básica à saúde.** Belo Horizonte, 2008, p. 13-32.

FRAZÃO, P.; NARVAI, P.C. **Saúde bucal no Sistema Único de Saúde: 20 anos de lutas por uma política pública**. Saúde em Debate, 2009; v.33, p.64-71.

GIOVANELLA L.; ESCOREL S.; MEMDONÇA M.H.M. **Porta de entrada pela atenção básica? Integração do PSF à rede de serviços de saúde**. Saúde Debate 2003; 27:278-89.

LOURENÇO, E.C.; SILVA, A.C.B.; MENEGHIN, M.C.; PEREIRA, A.C**. A inserção de equipes de saúde bucal no programa de saúde no estado de MG**. Rio de Janeiro, 2009. Disponível em: http://www.scielo.br/scielo.php?script=sci_arttext&pid=S1413-81232009000800009 Acesso em: 17 out. 2022.

MATOS, E. M. O. et al. **Importância da atuação do Cirurgião-Dentista na Atenção Básica no Sistema Único de Saúde (SUS): uma revisão bibliográfica**. Curitiba, v.3,

n.3, p. 4383 – 4395, mai./jun. 2020.

MENDES, E.V. **Os grandes dilemas do SUS**. [S.l.]:ISC- Casa da Saúde, 2001. (Coleção saúde coletiva, 4)

MOYSÉS, S.J.; MOYSÉS, S.T.; KRIGER, L. (org.). **Saúde bucal das famílias: trabalhando com evidências**. São Paulo: Artes Médicas, 2013.

NARVAI, P.C. **O Brasil e as metas OMS-2000**. Rev ABO Nac 2000;

7:374-7 NARVAI, P.C. **Odontologia e saúde bucal coletiva**. São

Paulo: Hucitec, 2004.

NARVAI P.C.;ANTUNES J.L.F.; MOYSÉS S.J.; FRAZÃO P.; PERES M.A.; PERES K.G. **Validade científica de conhecimento epidemiológico gerado com base no estudo Saúde Bucal Brasil 2003**. Cad Saúde Pública 2010; 26:647-70.

NICKEL DA, LIMA F.G.; SILVA B.B. **Modelos assistenciais em saúde bucal no Brasil**. Cad Saúde Pública 2008; 24(2):241-246.

RONCALLI A. G. **Projeto SB Brasil 2010 - pesquisa nacional de saúde bucal revela importante redução da cárie dentária no país.** Jan. 2011. Acesso em 04/junho/2023. Disponível em: https://www.scielo.br/j/csp/a/ry7LJJRwF7tZysn5VYb4bMr/

ROSA W.A.G.; LABATE R.C. **Programa Saúde da Família: a construção de um novo modelo de assistência**. RevLatino-am Enfermagem 2005 novembro-dezembro 13(6):1027-34. Acesso em 19/maio/2023. Disponível em: http://www.scielo.br/pdf/rlae/v13n6/v13n6a16.pdf

SANTANA, José Paranaguá de. **Organização do cuidado a partir de problemas: uma alternativa metodológica para atuação da Equipe de Saúde da Família**. Brasília: Organização Pan-Americana da Saúde, 2000.

ZANETTI C.H.G. **Por um caminho sustentável para universalização da atenção básica.** Acesso em novembro de 2022. Disponível em: http://www.saudebucalcoletiva.unb.br/oficina/estado/coletivo_amplo/psf_caminho.htm

CONHECIMENTO DOS ACADÊMICOS DE ODONTOLOGIA DE UMA INSTITUIÇÃO DE ENSINO SUPERIOR PRIVADA A RESPEITO DO DESCARTE DE MATERIAIS RADIOLÓGICOS.

Lohrenn Gabrielly Campos

Me. Mariana Rodrigues de Oliveira

RESUMO: Para a obtenção da imagem radiográfica convencional, é necessária a utilização do filme radiográfico, que é composto por emulsão e base, a emulsão é impregnada por cristais halogenados de prata. São necessários também, soluções de processamento, a solução reveladora reduz todos os íons de prata expostos em grãos de prata metálica e produz uma imagem latente, as soluções tem como principal função, dissolver e remover a emulsão os cristais halogenados de prata não revelados. Quando descartados na natureza de maneira incorreta, esses elementos são altamente tóxicos trazendo malefícios para a fauna e flora, para isso existem os Gerenciamentos de Resíduos de Saúde (RSS).Objetivos: Levantar dados, por meio da aplicação de questionário, em relação ao conhecimento dos acadêmicos de odontologia acerca dos resíduos radiográficos gerados em serviços de diagnóstico por imagem, manuseio, acondicionamento, armazenamento, tratamento e descarte. Material e Métodos: Foi realizado um questionário contendo 14 questões para os alunos de 1°, 5° e 10° período do curso de odontologia. Resultados: No geral, o desempenho dos alunos foi considerado positivo, porém foi apresentado dificuldades nas questões onde apresentava os descartes de resíduos comuns como papel preto e o invócrulo de plástico. Considerações finais: Foi possível identificar a importância da pesquisa a respeito dos resíduos radiológicos na odontologia sendo possível identificar os pontos em potencial e a deficiência
Acadêmicos autores: Lohrenn Gabrielly Campos Orientador: Profa. Me. Mariana Rodrigues de Oliveira os alunos.

Palavras-chave: radiologia, lixo radiológico, disposição de resíduos radiológicos.

1. INTRODUÇÃO

Apesar de ser amplamente discutido por diversos órgãos ambientais, a sustentabilidade é um tema de extrema preocupação e importância, uma das problemáticas inseridas, são os descartes dos resíduos do serviço de saúde (RSS) o gerenciamento inadequado desse tipo de resíduo pode ser altamente prejudicial a vida humana e o meio ambiente.

Os resíduos do serviço de saúde (RSS) são todos os resíduos produzidos por procedimentos desenvolvidos por profissionais da área da saúde humana, animal e instituições de ensino e pesquisa médica. Neste sentido, mesmo que a produção desse lixo seja decorrente de uma minoria da população, os incorretos manejos podem repercutir de maneira drástica na comunidade sendo fonte de contaminação e propagação de doenças (SALZEDAS et al.,2014).

A radiologia, desde sua invenção há mais de um século, tem sido um importante suporte para o desenvolvimento das ciências, mas apesar de todos os benefícios que os exames imaginológicos têm trazido para a humanidade, muito tem se discutido sobre a deposição dos efluentes gerados pela atividade de revelação dos filmes radiográficos. Reconhece-se que durante todo o procedimento envolvido no processamento químico de filmes radiográficos são produzidos resíduos provenientes de componentes químicos, principalmente o revelador e fixador, apresentando grande periculosidade em relação à segurança ambiental, decorrente do não tratamento dos mesmos ou descarte de forma inadequada (GRIGROLETTO et al., 2014).

A presença de metais pesados acima do permitido para o descarte na solução utilizada na etapa de fixação, apresentam grandes riscos para a vida aquática e terrestre, pois estes materiais contaminam o solo, águas superficiais e subterrânea (MACIEL; LIU; CARDOSO 2004).

Dentre os efeitos adversos causados pela toxicidade de metais pesados, podemos citar os danos ao sistema nervoso central, sistema hepático, sistema hematopoiético, sistema renal e sistema esquelético (OLIVEIRA, 2020).

De acordo com a Resolução da Diretoria Colegiada (RDC) da Agência Nacional de Vigilância Sanitária (ANVISA) Nº 222/2018, os resíduos de serviços de saúde são classificados em cinco grupos, A, B, C, D E, em função dos riscos que podem acarretar

ao meio ambiente e à saúde. As soluções utilizadas durante o processamento radiográfico se enquadram na categoria B no qual estão contidas as substâncias químicasque podem apresentar risco a saúde pública ou ao meio ambiente (BRASIL,2018).

Portanto o objetivo deste trabalho foi realizar um questionário para identificar o nível de conhecimento dos alunos da graduação de odontologia de uma instituição de ensino privada a respeito dos resíduos radiográficos gerados em serviços de diagnóstico por imagem, manuseio, acondicionamento, armazenamento, tratamento e descarte.

2. REVISÃO BIBLIOGRAFICA

2.1 Resíduos odontológicos de processamentos radiográficos

Para a obtenção da imagem radiográfica convencional, é necessária a utilização do filme radiográfico, que é composto, principalmente, por emulsão e base. A gelatina que forma a emulsão é impregnada por cristais de sais halogenados (brometo ou iodeto) de prata. A base é um suporte de material plástico sobre o qual a emulsão é colocada. Um papel preto, opaco à luz, envolve o filme radiográfico intrabucal, cuja a embalagem apresenta ainda uma lâmina de chumbo, com a finalidade de protegê-lo contra a radiação secundária, e invólucro de plástico (WHITE, 2004).

São necessárias, também, soluções de processamento. A solução reveladora reduz todos os íons de prata presentes nos cristais halogenados de prata expostos, em grãos de prata metálica, e produz uma imagem latente. E as soluções fixadoras têm como principal função dissolver e remover da emulsão os cristais halogenados de prata não revelados (ABREU, 2021).

Películas radiográficas e laminas de chumbo

Segundo Oliveira et al (2020) as películas radiográficas periapicais são instrumentos utilizados nos serviços odontológicos para realizar radiografias intraorais, servem como proteção contra a radiação. Estas, por muitas vezes são fundamentais para um bom diagnóstico. Sua composição básica é um filme, um papel

preto, a lâmina de chumbo e um envelope plástico em vinil. Dos quatro componentes presentes na película, três deles (filme, papel preto e envelope plástico) compõe o grupo D e não apresentam risco à saúde e ao meio ambiente. Paralelo a isso a lâmina de chumbo pode ser enquadrada no grupo B, por ser composta de materiais pesados e apresenta um risco à saúde e ao meio ambiente.

O chumbo é usado como película de proteção contra radiações. A película é descartada durante o processo de revelação, descarte este muitas vezes incorreto e inconsequente, sendo a película simplesmente jogada em aterros ou lixões. Assim, o chumbo penetra e se acomoda tanto no solo como em lençóis freáticos (FREITAS et al 2000).

De acordo com Schiffer et al, (2005) a intoxicação por via oral ainda é a mais comum para o chumbo. Cerca de 80% do chumbo ingerido são oriundos de alimentos, sujeiras e poeiras contendo o metal. Aproximadamente 60% do chumbo é absorvido pelo corpo, provocando inúmeras alterações bioquímicas. Esse metal afeta o sistema neuromuscular, neurológico, gastrointestinal, hematológico e renal. As pessoas acometidas pela intoxicação crônica de chumbo podem apresentar os seguintes sintomas: fraqueza, irritabilidade, falta de coordenação, náusea, dor abdominal, anemia etc., sendo as crianças as mais suscetíveis aos efeitos do chumbo (ABREU, 2021).

Conforme prevê a Resolução RDC nº 222, de 28 de março de 2018 da ANVISA os resíduos sólidos que possuem metais pesados podem ser encaminhados a Aterros de Resíduos Perigosos (Classe I). Em uma outra linha de ação, podem ser submetidos a tratamento de acordo com as orientações dos órgãos de meio ambiente locais, em instalações licenciadas para este fim (BRASIL,2018).

Soluções de processamentos radiográficos

Os efluentes gerados nos processos de revelação e fixação de radiografias, são constituídas por solução de revelador, fixador e água de lavagem dos filmes radiográficos, que de acordo com a RDC ANVISA Nº222/de 28 de março de 2018, são caracterizadas como resíduos do grupo B (BRASIL,2018).

Para o processamento desses filmes são utilizados os reveladores e fixadores. Os efluentes desses líquidos contêm metais pesados, o que os tornam altamente tóxicos. Revelador e fixador radiográfico não são biodegradáveis e são constituídos

de componentes tais como metol, hidroquinona, carbonato de sódio, brometo de potássio, brometo de prata, sulfito de sódio, hipossulfito de sódio, alúmen de potássio, ácido acético, dentre outros (FERNANDES, 2009).

Dependendo da natureza do processo industrial, seus efluentes podem conter elevadas concentrações de matéria orgânica, sólidos em suspenção, metais pesados, compostos tóxicos, microrganismos patogênicos, sustâncias teratogênicas, mutagênicas, cancerígenas etc (JR PHILIPPI et al., 2005).

O que diz respeito a resíduos gerados na radiologia, o regulamento técnico para o gerenciamento de resíduos de saúde aprovado pela ANVISA apresenta os seguintes critérios:

Para atingirem um pH tolerável, ou seja, em torno de 7 e 9, os reveladores utilizados em radiologia passariam por um processo de neutralização e, somente após esse procedimento, poderiam ser lançados na rede coletora de esgoto ou em corpo receptor, sempre respeitando as diretrizes estabelecidas por órgãos ambientais, gestores de recursos hídricos e de saneamento competentes (BRASIL,2007).

Do contrário, deve-se reunir a solução em frascos identificados e enviá-los a uma empresa de tratamento biológico de resíduos líquidos, devidamente licenciada por um órgão ambiental. As soluções fixadoras exauridas ou usadas, por terem a função de fixar a imagem após a revelação, contêm toda a prata não exposta no processo; portanto, elas devem passar por um sistema de recuperação da prata (BRASIL,2007).

3. MATERIAL E MÉTODOS

Trata-se de um estudo exploratório e descritivo, com objetivo de levantar dados, por meio da aplicação de questionário, em relação ao conhecimento dos acadêmicos de odontologia acerca dos resíduos radiográficos gerados em serviços de diagnóstico por imagem, manuseio, acondicionamento, armazenamento, tratamento e descarte, a pesquisa foi realizada em uma instituição de ensino superior privada de Anápolis-Go, entre os períodos de abril a maio de 2023.

Para participar da pesquisa os alunos deveriam estar devidamente matriculados na instituição podendo estar cursando o 1º, 5º e 10° período do curso de odontologia. A divisão foi escolhida da seguinte forma pois facilitaria a análise de evolução ou deficiência do conhecimento dos alunos no decorrer da experiência

acadêmica adquirida ao longo dos períodos.

O formulário foi produzido através do google forms, onde continha o termo de consentimento livre com todas as informações necessária, o texto foi escrito usando linguagem formal e de fácil compreensão aos leitores candidatos a responderem o questionário.

No total o questionário continha 14 questões de múltipla escolha com a abordagem: Separação dos componentes radiográficos sólidos, tratamento das soluções processadoras, destino final dos resíduos e responsabilidade da instituição a respeito do gerenciamento de resíduos sólidos de saúde, como prevê a resolução da diretoria colegiada ANVISA Nº 222/2018. Na tabela 1 apresenta-se o questionário aplicado. Tabela 1 - Questionario a respeito do tratamento e descarte dos residuos radiologicos

Questionário	Categorias
Você sabe o que significa Resíduos de serviços de saúde (RSS)?	Si m Nã o
Na sua faculdade existe preparação dos resíduos sólidos radiográficos?	Si m Nã o
Como é feito o descarte das radiografias insatisfatórias?	Lixo comum Lixo hospitalar Enviado para empresa especializado Não sabe
Como é feito o descarte das lâminas de chumbo?	Lixo comum Lixo hospitalar Enviado para empresa especializado Não sabe
Após este ato, qual o destino das lâminas de chumbo?	Catador/Reciclador Empresa especializada no recolhimento Não sabe

Como é feito o descarte de papel preto?	Lixo comum Lixo hospitalar Enviado para uma empresa especializada Não sabe
Após este ato, qual o destino deste papel preto?	Catador/Reciclador Empresa especializada no recolhimento Não sabe
Como é feito o descarte do involucro de plástico?	Lixo comum Lixo hospitalar Não sabe
Após esse ato, qual o destino desse plástico?	Catador/Reciclador Empresa especializada no recolhimento Não sabe
Na sua faculdade existe algum tratamento da solução fixadora antes do descarte?	Sim Não
Como é feito o descarte da solução fixadora em sua faculdade?	Esgoto comum Enviado para empresa especializada Neutralizado antes de descartar com grande quantidade de água no esgoto comum
Na sua faculdade existe tratamento para a água de lavagem?	Sim Não
Como a água de lavagem é descartada?	Esgoto comum Enviado para uma empresa especializada Neutralizado antes de descartar com grande quantidade de água no esgoto Não sabe
Na faculdade você aprendeu sobre descartes de resíduos de saúde?	Sim Não

Fonte: BARBOSA et al. (2020)

4. RESULTADOS E DISCUSSÃO

Aceitaram participar da pesquisa o total de 20 alunos, sendo 5 alunos do primeiro período, 5 alunos do quinto período e 10 alunos do decimo período. Foram analisados individualmente os períodos para assim obter informações precisas. Na tabela 2 é apresentado os resultados do questionário a respeito do tratamento e descarte dos resíduos radiológicos.

Tabela 2 – Resultados do questionario a respeito do tratamento e descarte dos residuos radiologicos

Questionário	Categorias	1°Periodo	5°periodo	10°periodo
Você sabe o que significa resíduos de serviços de saúde?	Sim Não	60% 40%	100% -	100% -
Na sua faculdade existe preparação dos resíduos sólidos radiográficos?	Sim Não	100% -	60% 40%	60% 40%
Como é feito o descarte das radiografias insatisfatórias?	Lixo comum Lixo hospitalar Enviado para empresa especializada Não sabe	- - 80% 20%	- 20 % 60 % 20 %	20% 20% 50% 10%
Como é feito o descarte das lâminas de chumbo?	Lixo comum Lixo hospitalar Enviado para empresa especializada Não sabe	- - 60% 40%	- 20 % 80 % -	- 20% 50% 30%

Após este ato, qual o destino	Catador/Reciclador Empresa especializada no	- 60%	- 100 %	- 50%
das lâminas de	recolhimento			
chumbo?	Não sabe	40%	-	50%
	Lixo comum	20%	-	-
	Lixo hospitalar	40%	60 %	20%
Como é feito o	Enviado para uma	20%	-	50%
descarte de	empresa			
papel preto?	especializada no			
	recolhimento			
	Não sabe	20%	40 %	30%
Após este ato, qual o destino	Catador/Reciclador Empresa especializada no	20% 60%	- 80 %	- 50%
deste papel	recolhimento			
preto?	Não sabe	20%	20 %	50%

Como é feito o descarte do invólucro de plástico?	Lixo comum Lixo hospitalar Não sabe	- 60% 40%	20 % 60 % 20 %	30% 50% 20%
Após esse ato, qual o destino desse plástico?	Catador/Reciclador Empresa especializada no recolhimento Não sabe	20% 40% 40%	20 % 60 % 20 %	20% 40% 40%

Na sua faculdade existe algum tratamento da solução fixadora antes do descarte?	Sim Não	60% 40%	80% 20%	50% 50%
Como é feito o descarte da solução fixadora em sua faculdade?	Esgoto comum Enviado para empresa especializada Neutralizado antes de descartar Não sabe	20% 20% 20% 40%	- 20% 20% 60%	10% 30% 20% 40%
Na sua faculdade existe tratamento para água de lavagem?	Sim Não	40% 60%	80% 20%	50% 50%
Como a água de lavagem é descartada	Esgoto comum Enviado para empresa especializada	40% - 20%	20% - 40%	30% 10% 10%

Neutralizado antes de descartar Não sabe		40%	40%	50%
Na sua				
faculdade você				
aprendeu sobre	Sim	60%	80%	80%
descartes de	Não	40%	20%	20%
resíduos de				
saúde?				

Fonte: Autoria propria

A maioria dos estudantes afirmam ter conhecimento dos resíduos de serviços de saúde, somente o primeiro período em que 40% dos estudantes responderam não ter conhecimento sobre o assunto, enquanto 100% dos alunos do quinto e do décimo período afirmar que sabem o que significa resíduos de serviços de saúde.

No primeiro período 100% dos alunos responderam que existe preparação dos resíduos sólidos radiográficos na instituição de ensino, quanto quinto e décimo período os resultados caíram para 60% das afirmações positivas.

Quanto ao descarte de radiografias insatisfatórias e lâminas de chumbo onde o seu descarte apropriado seria o envio para empresa especializada, pois sabe-se que se descartado de maneira incorreta o chumbo penetra acomoda no solo e lenções freáticos levando a inúmeros malefícios a saúde humana e a natureza. 80% dos alunos do primeiro período acertaram o destino correto do resíduo, houveram 60% de acertos no quinto período e 50% no décimo período. Os resultados assemelham-se ao descarte das lâminas de chumbo onde 60% do primeiro período responderam corretamente à questão, o quinto período obteve 80% de acerto e o décimo período 50%.

Os resultados das questões sobre o descarte e o destino do papel preto, mostraram uma deficiência de conhecimento quanto ao correto descarte, onde o papel preto pode ser descartado em lixo comum e posteriormente ser recolhido por catadores de reciclagem ou enviado diretamente para a reciclagem. Somente o primeiro período obteve resultados satisfatórios com 20% de acerto.

O descarte do invólucro de plástico e seu destino teve resultados parecidos com o descarte do papel preto. O resultado mais satisfatório foi do décimo período com 30% de acerto, onde o correto descarte seria em lixo comum, porém a maioria dos alunos responderam de forma incorreta o destino após o descarte, 60% do quinto

período respondeu que o plástico seria enviado para uma empresa especializada e 40% dos alunos do primeiro e décimo período não sabem qual seria o destino final do resíduo.

A solução fixadora é um dos resíduos mais preocupantes da radiologia junto com as lâminas de chumbo, pois eles são altamente poluentes para o solo e água. Foi então questionado se na instituição teria a existência de tratamento da solução fixadora e como ela era descartada pela faculdade, 50% dos alunos do decimo período responderam que não há tratamento da solução fixadora na instituição, sendo assim um resultado preocupante, em contrapartida 80% dos alunos do quinto período afirmaram que existe tratamento para a solução fixadora na unidade de ensino. Quanto ao descarte a maioria dos alunos tem conhecimento como é feita, apesar de 80% dos alunos do quinto período afirmar que existe tratamento para a solução, 60% dos alunos não souberam responder sobre seu correto destino.

Para finalizar o questionário foi levantado a questão se a instituição instrui os alunos na graduação sobre o correto descarte de resíduos de saúde. O primeiro período 60% dos alunos responderam que sim, o quinto e o décimo período tiveram o mesmo resultado 80% de afirmação que a faculdade traz a pauta do descarte de resíduos de saúde radiográficos.

Apesar resultados obtidos serem positivos os alunos apresentaram dificuldade nas questões onde foram apresentados o papel preto e o invólucro de plástico, onde seus descartes devem ser feitos em lixo comum e reciclado posteriormente.

5. CONSIDERAÇÕES FINAIS

Em suma, foi possível identificar a importância da pesquisa a respeito do descarte dos resíduos radiológicos na odontologia, pois foi possível identificar os pontos em potencial dos alunos e suas deficiências.

No geral os resultados gerados foram satisfatórios, pois os alunos mostraram conhecimento mesmo com os participantes de turmas iniciantes que ainda não tiveram contato direto com os materiais do tema abordado, porém foi possível observar quando se tratava de resíduos comuns como o papel preto e invólucro de plástico a minoria dos alunos responderam de forma correta, outro ponto preocupante foi o nível de conhecimento apresentado sobre a conduta da instituição quanto ao gerenciamento de resíduos de saúde, parte considerável de alunos não tem conhecimento de como é feito o acondicionamento, tratamento e descarte na

instituição, podendo levar aos alunos terem uma percepção errônea de como a instituição lida com a instituição lida com a biossegurança.

Sendo assim, talvez fosse viável incluir o descarte desses materiais na disciplina de biossegurança e fazer reciclagem desses acadêmicos no decorrer do curso para evitar o acondicionamento equivocado desses resíduos por parte dos próprios alunos, visto que eles são os primeiros a terem contato com esses materiais.

5. REFERÊNCIAS BIBLIOGRÁFICAS

ABREU, EAN. **Gerenciamento de resíduos radiológicos do serviço odontológico**. Trabalho de conclusão de curso apresentado a escola de saúde do exercito, como requisito parcial da aprovação no curso de aperfeiçoamento militar, Rio de Janeiro, 2021.

BARBOSA DAF et al**. Sustentabilidade ambiental no contexto da iniciação cientifica no ensino medio: uma ação estrategica frente ao gerenciamento de residuos do processamento químico de radiografias odontologicas.** Revbea, São Paulo, V.15, N°3: 92- 114,2020.

BRASIL, **Ministério da saúde, manual de gerenciamento de resíduos de serviços de saúde**, Brasília DF, 2006.

BRASIL**, Resolução da diretoria colegiada-RDC No 222/28 de março de 2018. Regulamenta as Boas Práticas de Gerenciamento dos Resíduos de Serviços de Saúde e das outras providências.** Disponível https:www.gov.br/anvisa/pt/br/centraisdeconteudo/publicações/serviços de saúde/publica. Acesso 10 de setembro de 2022.

FERNANDES, M.F. **"Conhecimento dos formandos em odontologia sobre o gerenciamento de resíduos de serviços de saúde- aspectos éticos e legais".** Monografia apresentada para obtenção do Título de Especialista em Odontologia Legal, Unicamp, 2009.

FREITAS, A; ROSA, J; SOUZA, I**. Radiologia Odontológica. 5ª ed.** São Paulo: Artes Médicas,2000.

GRIGROLETTO J.C, SANTOS CB. ABERTINI LB, TAKAYANAGUI AMM, JR PHILIPPI
ET AL; editores **Educação ambiental e sustentabilidade**. Barueri-São Paulo: Manole,2005.

MACIEL, V.C.; LIU A.S.; CARDOSO P.G. **"Tratamento do resíduo de prata de fixador radiográfico dental"**. In: IX Encontro Latino Americano de Iniciação Científica e V Encontro Latino Americano de Pós-Graduação, 2004.

MINISTÉRIO DA SAÚDE. AGÊNCIA NACIONAL EM VIGILÂNCIA SANITÁRIA. **Resolução da diretoria colegiada nº 306/ 2004: Aspectos jurídicos da**

resolução da diretoria colegiada da ANVISA sobre resíduos de serviços de saúde. 2007: 2-30. Http:// anvisa.gov.br/serviçosaude/manuais/manual gerenciamento de resíduos, pdf. Acesso em 16 de setembro de 2022.

OLIVEIRA, T.R.M**. O gerenciamento de resíduos em serviços odontológicos em uma organização militar: uma análise do descarte da lâmina de chumbo das películas** radiográficas periapicais utilizadas nas formações sanitárias das organizações militares e seu impacto ambiental**. Trabalho de Conclusão de Curso- Escola de Aperfeiçoamento de Oficiais, Rio de Janeiro, 2020.**

Salzedas LKP, Oliva AH, Coclete GEG, Coclete GA. **Protocolo de biossegurança e gerenciamento de resíduos no ensino de radiologia odontológica da Faculdade de Odontologia de Araçatuba**, UNESP. Arch Health Invest. 2014; 3(6): 20-2.

WHITE; PHAROAH**; Radiologia Oral fundamentos da interpretação 5ª edição**. Rio de janeiro, Elsevier Editora Ltda.,2007.

FACETAS DIRETAS EM RESINA COMPOSTA: UMA ABORDAGEM PARA A ESTÉTICA DENTÁRIA.

Rafaela Camargo de Bessa Santos
Rafaella Mosquera Chaves

RESUMO: As lentes de contato dental vêm atingindo um patamar importante no imaginário de uma população cada vez mais interessada em atingir um padrão estético eleito pela sociedade como o ideal. O sorriso perfeito está muitas vezes associado a uma questão de status social e de aceitação, influenciando na vida pessoal e profissional dos indivíduos. Além de ser uma opção estética, as lentes de contato em resina composta pode corrigir pequenos defeitos ou presença de diastemas. A porcelana era, até pouco tempo, o material mais utilizado nas reabilitações estéticas pela sua resistência ao desgaste e por ser o material que mais se assemelhava à estrutura dental. Porém, em razão da particularidade de a opção pela resina preservar mais estrutura dental permitido por um procedimento menos invasivo e da promessa de resistência do material a desgaste e pigmentação dos novos compósitos, o uso das facetas em resina composta surgiu como uma alternativa mais interessante e surge como uma opção aos laminados cerâmicos que dominavam o mercado até então. Com isso, as facetas em resina composta têm se tornado uma opção popular para melhorar a estética dentária devida à sua durabilidade, estética natural e facilidade de aplicação. Este artigo tem como objetivo apresentar uma revisão sobre as facetas em resina composta, destacando os procedimentos clínicos, as vantagens, as limitações e os resultados estéticos alcançados com essa técnica inovadora.

Palavras-chave:facetas em resina, lentes em resina composta, odontologia estética

1. INTRODUÇÃO

O sorriso desempenha um papel crucial na aparência facial e na autoestima das pessoas. Dentes com imperfeições, como manchas, descoloração, malformações

ou espaços excessivos, podem afetar a confiança e a qualidade de vida do indivíduo. Nesse contexto,o advento do uso das resinas compostas nos procedimentos de lentes de contato dental, trouxe um crescimento na demanda de pacientes interessados no procedimento, que foi, de certa forma, popularizado pela maior disponibilidade de compósitos fotopolimerizáveis no mercado, mais profissionais potencialmente habilitados ao procedimento, além do custo mais baixo e acessível ao paciente, muitas vezes, em virtude da desnecessidade da fase laboratorial e da manipulação ser feita exclusivamente no consultório, dependendo apenas do critério do profissional cirurgião dentista na indicação e da expertise deste profissional na confecção do tratamento. As facetas em resina composta surgem, então, como uma solução minimamente invasiva e economicamente viável na correção das imperfeições e proporcionando um sorriso mais agradável aos pacientes.

A reabilitação da estética oral exige que os profissionais da odontologia busquem por conhecimentos e aprimoramento de suas técnicas. Atualmente as facetas são parte dessa reabilitação. A faceta é uma técnica que pode ser confeccionada de forma direta ou indireta, é um procedimento que reveste a face vestibular dental utilizando material restaurador fortemente associado ao elemento dentário por meio de sistemas adesivos (CARDOSO et al., 2011).

Com o avanço tecnológico é possível utilizar materiais restauradores para confeccionar facetas de resina composta com um baixo custo, mínimo desgaste, capaz de permitir um resultado estético imediato, em que o paciente alcança em uma única sessão a estética e função necessária (BRITO et al., 2022).

Por meio de um correto planejamento restaurador é possível alcançar previsibilidade e longevidade, usando de meios analógicos ou digitais, com a possibilidade de avaliar a dinâmica funcional e do sorriso. Tal planejamento é tão importante quanto a escolha dos materiais restauradores tornando-se uma etapa indispensável para o sucesso de um tratamento, fazendo com que ocorra menor chance de falhas em casos mais complexos (HIRATA et al. 2014).

Diante do exposto, este trabalho tem por objetivo apresentar uma revisão de literatura abordando o uso das resinas compostas com finalidade estética na reconstrução de dentes anteriores; as principais indicações, vantagens, desvantagens; particularmente dos compósitos; longevidade e resultados clínicos, não só estéticos, mas para a reabilitação oral como um todo.

2. METODOLOGIA

Este trabalho foi realizado através de uma busca minuciosa na literatura sobre as facetas diretas em resina composta abrangendo artigos científicos publicados desde 2011 e obras literárias de autores consagrados em dentística. Foram realizadas consultas em banco de dados do Google Acadêmico, Pubmed, LILACS e Sci-Hub. Para tanto, a busca priorizou os artigos recentes publicados na língua portuguesa e inglesa, abordando as palavras chaves: “facetas em resina”, “lentes em resina composta” e “odontologia estética”.

3. REVISÃO DA LITERATURA

No decorrer das últimas décadas a resina composta tem passado por diferentes processos evolutivos e consequentemente sendo cada vez mais utilizada na odontologia, devido aos seus aspectos estéticos e funcionais. (BRITO et al., 2022).

As facetas diretas de resina composta possuem variadas indicações desde a corrigir alterações de cor, forma, dentes escurecidos ou manchados, amelogênese imperfeita, microdontias, alterações de posição, redução, e perdas estruturais por desgastes patológicos e entre outros. (BRITO et al., 2022).Nesse contexto, as facetas diretas em resina composta são caracterizadas pelo recobrimento da face vestibular dos dentes, através de um material restaurador unido a ele, podendo ser confeccionada geralmente em sessão única, aplicando-se resina composta diretamente na estrutura dental (MARQUES et al., 2021).

As resinas compostas são materiais altamente versáteis que possibilitam diversas aplicações no campo da odontologia adesiva estética. Dentre suas indicações clínicas a confecção de facetas diretas nos dentes anteriores vem se destacando, visto que corrige de forma eficaz as assimetrias dentárias (MOREIRA et al., 2018). Além do que, através do aperfeiçoamento dos sistemas adesivos e das resinas compostas as facetas diretas podem restabelecer a cor, a forma e a funcionalidade dental, permitindo reabilitar estético- funcionalmente os elementos dentários, harmonizando-os com os demais componentes orofaciais do paciente (CAMPOS et al., 2021).

A técnica de reabilitação direta, utilizando a resina composta, destaca-se pela rapidez, segurança e eficácia. Além disso, dispensa etapas laboratoriais e não requer confecção de provisório(GOUVEIA et al., 2018).Porém nem sempre as resinas compostas figuraram como de primeira escolha para os procedimentos de facetas

laminadas.Os laminados cerâmicos dominaram o mercado desde o início dessa ascendência da reabilitação estética com lentes de contato dental, por possuir vantagens como estabelecimento de cor, biocompatibilidade, resistência ao desgaste e sua condutividade térmica ser similar ao das unidades dentárias. Porém um fato que se contrapõe a essas vantagens é o desgaste necessário para o procedimento, o que contraria um dos princípios básicos na odontologia que é a manutenção da estrutura dental sadia e a proteção do complexo dentino-pulpar. Diante desse fato, a resina composta surgiu como uma alternativa bastante eficaz por permitir uma reabilitação minimamente invasiva e muitas vezes apenas aditiva, proporcionando um resultado satisfatório sem a necessidade de desgastes na estrutura dental(CUNHA, 2013).

A evolução do uso de resinas compostas teve grande destaque no ano de 1950, quando Buonocore desenvolveu a técnica do condicionamento do ácido do esmalte, melhorando a adesão a estrutural dental. Já no ano de 1956, Bowen introduziu o Bis-GMA que melhorou as propriedades das resinas compostas ampliando sua indicação (SILVA et al., 2008). A partir da década de 1970 os materiais utilizados como compósitos odontológicos restauradores sofreram alterações nas partículas de carga, evoluindo em relação à resistência ao desgaste (BRITO et al., 2022).

A classificação das resinas compostas baseia-se no tamanho médio das partículas de carga, viscosidade e forma de ativação. Quanto ao tamanho, são classificadas em: macroparticuladas, microparticuladas, microhíbridas ou híbridas, e nanoparticuladas. Já quanto a viscosidade é definida entre baixa, média e alta, onde a maioria dos compósitos vendidos atualmente apresenta média viscosidade. A forma de ativação é classificada em: fotoativadas (ativadas por uma luz visível azul com comprimento de onda variando entre 400 a 500nm) e as quimicamente ativadas (necessário uma manipulação de duas pastas) (MELO, 2011). As resinas compostas mais utilizadas hoje para a confecção das lentes de contato dental sao as microparticuladas , pois possuem carga aproximadamente 300 vezes menor que uma partícula de quartzo, da ordem de 0,04µm e são feitas de silica pirogênica ou sílica coloidal. Assim, comportam-se muito bem clinicamente quando utilizadas em regiões anteriores com envolvimento estético direto e em locais próximos ou em contato com os tecidos gengivais (JUNIOR et al., 2011).

Os materiais restauradores de microparticuladas e nanopartículadas possuem uma superfície mais lisa após a execução do polimento dentário, em comparação com as resinas microhíbridas, fazendo com que as matérias de partículas menores quando aplicadas em dentes anteriores obtenha-se maior longevidade e estética (SHITSUKA

et al., 2014). Já a degradação do material nanopartículado na cavidade oral demonstra maior durabilidade e longevidade, em relação a outras resinas de partículas híbridas (ZHANG& WANG, 2021).

Para BARATIERI (2018), o aspecto mais importante na escolha do compósito é o tamanho das partículas de carga que, no caso das restaurações estéticas, pode ser as microparticuladas, pois apresentam lisura e polimento superficial muito bom e por isso mais indicadas para face vestibular de dentes anteriores.

Já BISPO (2019), defende que a seleção do material é de suma importância para a execução das facetas, onde, destacam-se às resinas micro-híbridas, nanoparticuladas apresentando qualidades no que se refere à resistência ao desgaste e capacidade de polimento e segundo o autor, a seleção de cor para a restauração deve ser detalhista, ressaltando que os dentes são policromáticos, com isso, deve-se observar diferentes tipos de tonalidades do esmalte nos terços cervical, médio e incisal. Destacando-se a importância da realização da profilaxia anterior à seleção de cor, com pasta profilática, ou pasta de pedra-pomes e água, taça de borracha em instrumento de baixa rotação ou com aparelho de jato de bicarbonato de sódio, para que não tenha nenhum material orgânico na superfície dental que possa comprometer a qualidade da adesão.

O uso das resinas compostas para confecção de facetas sofreu grande oposição durante muitos anos devido a dúvida quanto a longevidade em comparação às cerâmicas, ligada principalmente ao risco de fraturas,desgaste e manchamento superficial, Porém o aspecto final satisfatório das facetas em resina e a sua longevidade passam diretamente pela fase do acabamento e polimento.

A obtenção de uma superfície lisa e polida favorece tanto a saúde periodontal quanto a estética, além de melhorar a performance clínica das restaurações ao longo dos anos (GÖNÜLOL& YILMAZ, 2012). De acordo com CRINS et al. (2021) a superfície das resinas está efetivamente interligada com a longevidade da restauração, sendo que quanto mais lisa e polida a superfície da faceta, menor o risco de manchamento ou acúmulo de biofilme. O acabamento consiste na remoção dos excessos de resina composta, definindo a anatomia primária dos dentes (SAPATA& SATO, 2017). O polimento é a suavização da rugosidade, resultando em uma superfície lisa e reflexiva, semelhante à dos dentes naturais (ERDEMIR et al., 2017).

Outrossim, a utilização das facetas em resina composta tem sua principal vantagem à faceta em porcelana pelo fato da manutenção da estrutura dental.Segundo STEFANI (2015), embora a estética seja um fator essencial, o objetivo

de qualquer tratamento deve ser restaurar a saúde e função de maneira sensata e conservadora.As facetas em resina composta representam uma alternativa restauradora estética capaz de proporcionar excelente harmonia do sorriso, além da funcionalidade dos dentes, de forma saudável, com pouco ou nenhum desgaste do tecido e bem próxima do dente natural (ALVES et al., 2022).SILVAet al. (2022) indicam a faceta direta em resina composta com uso de adesivos como alternativa que melhor preserva a estrutura dental sadia.

Outra vantagem da técnica direta das facetas em resina composta é que elas podem ser feitas em uma única sessão, dispensando etapas laboratoriais. Sendo assim, não necessita moldagens prévias e tampouco confecção de dentes provisórios e desta forma, a técnica pode ser executada de maneira rápida, principalmente quando se trata de uma questão de urgência e ainda é considerado pelos autores um preparo conservador, seguro, estético e eficaz, diminuindo custos para o paciente.

No entanto, além da técnica da mão livre, onde o procedimento é executado pelo cirurgião-dentista sem guias, existe a técnica da barreira de silicone, onde é exigida uma moldagem prévia e enceramento diagnóstico para planejamento adequado do procedimento estético, sendo que no uso da técnica direta, a habilidade do profissional é fator de grande importância para o sucesso do tratamento (DIETSCHI, 2008). No entanto,segundo KORKUT et al. (2016) estes tipos de facetas, sem o uso de guia, são de difícil execução,onde o cirurgião dentista necessita de ampla experiência para ser capaz de criar corretamente a linha média, além de um desenho natural do sorriso. Estas situações podem ser consideradas desvantagens quando comparado a técnica com barreira de silicone.

A realização de tratamento com o auxilio de uma matriz ou guia de silicone exige maior número de sessões clínicas, uma vez que há necessidade de um modelo de trabalho, onde será realizado o enceramento diagnóstico, o que também agrega maior custo ao tratamento (SILVA et al., 2015). Por outro lado, o uso desta técnica tem um papel importante, estabelecendo uma previsão quanto ao tamanho e formato dos dentes, alternativa que facilita e acelera a confecção das facetas diretas e fechamento de diastemas com resina composta. O uso de barreiras de silicone permite restaurações mais fáceis com acurácia nos contornos incisal e proximais e menor consumo de tempo para acabamento e polimento das restaurações (MISHRA et al, 2015; DIETSCHI, 2008)

Quanto à longevidade e prognóstico das facetas diretas em resina composta, MARQUES et al. (2021) identificaram que os principais fatores que levaram a falhas

das facetas diretas em resina composta foram o manchamento marginal, falhas adesivas, fraturas do material e a cárie secundária. concluindo que a longevidade clínica das facetas em resina composta dependem de muitas variáveis, desde o preparo dental, manuseio do material, qualidade dos compósitos até das condições da cavidade bucal do paciente. Ainda no mesmo trabalho eles concluíram que a fotoativação deficiente altera o grau de conversão da resina composta, causando alterações de cor, maior desgaste superficial, maior possibilidade de infiltrações marginais, grande quantidade de monômeros residuais, deterioração das propriedades mecânicas e físicas, e a chance de sensibilidade pós-operatória.

O conhecimento científico e a habilidade do Cirurgião-Dentista também afetam o sucesso do procedimento. É de responsabilidade do profissional a indicação do material restaurador para cada caso, levando em consideração o padrão oclusal e os anseios do paciente, assim como executar a técnica restauradora de forma criteriosa (MARQUES et al., 2021).

Para SHWARZ et al. (2013) o melhor plano de tratamento é aquele que leva em consideração as diferentes realidades socioeconômicas dos pacientes em associação com os materiais e técnicas disponíveis. Quando comparada a outras técnicas como tratamento ortodôntico, ou facetas de porcelana, a resina direta se destaca por reduzir o tempo de trabalho e oferecer baixo custo, apresentando resultado imediato.

4. RESULTADOS E DISCUSSÃO

O uso das resinas compostas nas facetas diretas tem se tornado uma excelente opção não somente pelas propriedades estéticas, mas principalmente por depender exclusivamente do cirurgião dentista o manuseio e o resultado final dos procedimentos (MOREIRA et al., 2018). Vale salientar, no entanto, que a popularização da técnica não é diretamente proporcional aos resultados obtidos na maioria das vezes. A qualidade depende de fatores que estão ligados diretamente ao conhecimento do profissional das técnicas de preparo (quando for o caso), propriedade dos compósitos, anatomia dental, uso de instrumentais específicos e domínio da técnica de escultura, acabamento, testurização e polimento (DIETSCHI, 2008).

Os estudos comprovaram que os compósitos mais eficientes para a confecção das facetas são os microparticulados, por possuírem menores partículas de carga, garantindo maior resultado na lisura superficial e que quanto mais lisa e polida a superfície da faceta, menor o risco de manchamento ou acúmulo de biofilme. Além do

fato de as resinas microparticuladas serem mais compatíveis com o tecido gengival do chamado espaço biológico (JUNIOR et al., 2011).

Outro fator que tem levado à crescente demanda das facetas em resina em detrimento dos laminados cerâmicos é a manutenção da estrutura dental. Sendo que as facetas diretas em resina exigem mínimos ou nenhum desgaste, propiciando uma dentística não somente estética mas biologicamente sustentável (SILVA et al., 2022).

As duas técnicas mais utilizadas para a confecção das facetas em resina composta são a da “mão livre”, onde o profissional realiza a escultura dos dentes sem o auxilio de guias e depende exclusivamente da sua expertise para a obção do resultado estético e a técnica da barreira de silicone, onde há a fase da moldagem prévia e enceramento diagnóstico para uma melhor previsibilidade do resultado (KORKUT et al., 2016).

Dentre as vantagens das facetas em resina composta, estão a celeridade do resultado estético, muitas vezes alcançado em uma mesma sessão; baixo custo para o profissional; desnecessidade de fase laboratorial ou provisórios; seleção da cor. As desvantagens são: manchamento, falhas adesivas, fraturas do material e possibilidade de cárie secundária (MARQUES et al., 2021).

4. CONSIDERAÇÕES FINAIS

O uso das resinas compostas tem assumido um papel primordial na confecção de facetas diretas na odontologia estética atualmente. Entre os fatores que tem levado a essa alta demanda destacam-se: o resultado mais rápido, baixo custo, propriedades dos compósitos, escolha de cor e principalmente a manutenção da estrutura dental, por exibir uma técnica basicamente adicional, contribuindo para uma odontologia minimamente invasiva.

A evolução dos compósitos e dos sistemas adesivos nos últimos anos proporcionou esse crescimento na confiança dos profissionais em indicar e confeccionar facetas diretas em resina, sem o temor que permeava a odontologia até então, quando se tratava da confiança do material utilizado, principalmente relacionados ao risco de fratura, pigmentação excessiva e dificuldade da execução da técnica.

Porém esses temores foram sendo substituídos pela confiança, uma vez que a popularização da técnica e o menor custo ao paciente levou a uma procura elevada pelo serviço, exigindo uma capacitação dos profissionais e, nesse contexto, os benefícios dos compósitos foram sendo mais conhecidos pela classe odontológica,

onde se destacam a rapidez, segurança e eficácia do procedimento aliado ao aumento da qualidade das resinas, sistemas adesivos e fotopolimerizadores.

No entanto o que se tem verificado é que há uma urgente necessidade de capacitação dos profissionais, quanto às propriedades dos materiais, conhecimento das técnicas e anatomia dental para a entrega de resultados satisfatórios, contribuindo para a prática de uma odontologia responsável, não somente visando aos resultados estéticos, mas a integralidade do atendimento do paciente como um ser biopsicossocial e não meramente um cliente como outro qualquer.

4. REFERÊNCIAS BIBLIOGRÁFICAS

ALVES, D. L.; PERES, S. S. C.; LIMA, C. M. Faceta direta em resina composta: indicação e técnica. Revista Cathedral, v.4, n.1. 2022.

BARATIERI, L. N., ARAUJO E., JUNIOR, S. M. Color in natural teeth and direct resin composite restorations: essential aspects. Eur J Esthet Dent, v.2, n.2, p.172-186. 2007.

BARATIERI, L.N.; JUNIOR S. M. **Odontologia Restauradora: fundamentos & técnicas.** São Paulo-SP: Santos, v.1, p.431. 2018.

BISPO, L. B. Facetas estéticas: status da arte. RevDentística. 2009.

CAMPOS, K. M. G.et al. Facetas diretas anteriores: Uma revisão de literatura. Research, Society and Development, v.10, n.6. 2021

CARDOSO, P. C., CARDOSO, L. C., DECURCIO, R. F., & MONTEIRO Jr, L. Restabelecimento Estético Funcional com Laminados cerâmicos. Revista Odontológica do Brasil Central, v.20, n.52, p. 88-93. 2011.

CRINS, L. A. M. J., et al.. Randomized controlled trial on the performance of direct and indirect composite restorations in patients with severe tooth wear. Dental Materials Journal, v.37, n.11, p. 1645-1654. 2021.

CUNHA, A. R. M. D. Facetas de Porcelana VS Facetas de Resina Composta. 2013. Dissertação (Mestrado Integrado em Medicina Dentaria). Universidade Fernando Pessoa, 2013. DIETSCHI D. Optimising aesthetics and facilitating clinical application of free-hand bonding using the natural layering concept. British Dental Journal, v.204, n.4, p.181-185, 2008. ERDEMIR U.; SANCAKLI H. S.; YILDIZ E. The effect of one-step and multi-step polishing systems on the surface roughness and microhardness of novel resin composites. Eur J Dent. Abr; v.6, n.2, p.198-205. 2012.

GOUVEIA, Camilla Gonzaga et al. Facetas diretas de resina composta em dentes anteriores: relato de caso. Clínica e Pesquisa em Odontologia-UNITAU, v.9,

n.1, p.44-50. 2018. GÖNÜLOL N.; YILMAZ, F. The effects of finishing and polishing techniques on surface roughness and color stability of nanocomposites. J Dent. Dez., v.40, n.2, p:64-70. 2012 HIRATA, R.; HIGASHI, C.; GOMES, J. C.; KINA, S.; ANDRADE, O. S. Planejamento
estético em dentes anteriores. 2014.

JUNIOR, et al. Selecionando corretamente as resinas compostas. Ijd. International Journal of Dentistry. Recife, v.10, n.2, p. 91-96, abr /jun. 2011.

KORKUT B; YANIKOGLU F;. Direct Midline Diastema Closure with Composite Layering Technique: A One-Year Follow-up. Hindawi Publishing Corporation Case Reports in Dentistry. 2016.

MACHADO, A. C.; REINKE, A. C. M. A.; GUILHERME, F. M.;; ZEOLA L. F.;
COSTA, M. M.; REIS, B. R.; SOARES, P. V. Reabilitação estética e funcional com facetas diretas após histórico de traumatismo dento-alveolar. Revista Odontologia Bras Central, 2016. MARQUES, M. J. I. F.; CARDOSO, M. E. P. & MARTINS, V. R. G. (2021).

Longevidade Das Facetas Diretas Em Resina Composta / Longevity Of Direct Composite Laminates. Brazilian Journal of Health Review, 4(6), 28495–28509.

MISHRA A; YELURI R; GARG N; RALLAN, M. Putty silicone as a guide in the restorative managment of primary double tooth: A case report. Annals of Dental Specialty. v.3, n.1, p.21-23, 2015.

MOREIRA, E. J. R.; NETO, J. A. F.; FREITAS G. C. Harmonização Estética do Sorriso com Facetas Diretas em Resina Composta: Relato de Caso. SciInvestDent; 23(1):22-27. 2018. SAPATA A., SATO, C. Simple: uma abordagem simples em resinas compostas: anatomia, escultura e protocolos clínicos. Nova Odessa: Napoleão;. p 512. 2017.

SCHWARZ, V; SIMON, L. S.; SILVA, S. A.; GHIGGI, P. C.; CERICATO, G. O.
Fechamento de diastema com resina composta: Relato de caso. J Oral Invest, v.2, n.1, p.26-31, 2013.

SHITSUKA, C.; SHITSUKA, R.; CORRÊA, M.. Rugosidade superficial das resinas compostas: estética e longevidade clínica. Revista da Faculdade de Odontologia - UPF, 19(2). 2014.

SILVA F. P.; REIS, G. R.; VILELA, A. L. R.; MENEZES, M. S. Reabilitação estética de dente fraturado - relato de caso. Full Dent. Sci. v.6, n.22, p.249-255, 2015.

SILVA, J. M. F. da.; ROCHA, D. M.; KIMPARA, E. T. & UEMURA, E. S. Resinas compostas: estado atual e perspectivas. Revista Odontológica, 16(32), 98-104. 2008.

SILVA, S. N. da; SILVA, E. G. B. da; YAMASHITA, Ricardo Kiyoshi. Facetas de resina composta com mínimo desgaste. JNT- Facit Business and Technology Journal. ed. 35. v. 1, p. 436-448, 2022.

ZHANG, L.; YU, P. ; WANG, X. Y.. Surface roughness and gloss of polished nanofilled and nanohybrid resin composites. Journal of Dental Science, 16(4), 1198-1203. 2021

LEVANTAMENTO DE ANÁLISE RETROSPECTIVA REALIZADA NA IES DE PACIENTES COM DISFUNÇÃO DA ARTICULAÇÃO TEMPOROMANDIBULAR (DTM)

Rosana Gomes de Souza
Dr. Renan de Barros e Lima Bueno.

RESUMO: O objetivo deste estudo foi realizar um levantamento de análise retrospectivo dos prontuários de pacientes associados a disfunção temporomandibular em uma instituição privada de Anápolis e, verificar a correlação desses dados obtidos aos encontrados na literatura científica. A elaboração desse estudo foi realizado por meio de revisão de análise dos prontuários dos pacientesde análise dos prontuários de Junho de 2022 até Março 2023. Foram realizadas coletas de dados para o desenvolvimento do trabalho em paciente de ambos os gêneros com idade entre18 a 65 anos. Ao analisar a proporção de homens e mulheres bem como a associação entre o gênero e as variáveis idade, duração do problema e sintomas, dor na articulação temporamandibular (ATM), dor nos músculos faciais cefaleia, fadiga, músculo mastigatórios. Esses sintomas tem sido apresentando em mulheres duas vezes maiores do que os homens. Os reusltados mostraram que 67% dos indivíduos foram do sexo feminino, sendo (33%) masculino e semelhantes para ambos os sexos e dor facial. O bruxismo foram mais citados pelos homens do que pelas as mulheres.

Estes resultados reforçam o envolvimento dos distúrbios oclusais na possibilidade de ocorrência de DTM. Sendo mais agravados a fatores psicológicos importantes. No estudo 27% dos pacientes apresetaram algum desgates emocional como o stresse, tensão, ansiedade e síndrome de burn-out .

Conclui-se que houve a presença de sinais e sintomas de DTM. Durante o levantamento retrospectivo foram observados sinais clínicos mais prevalentes foram desgaste dental, dores de cabeça, e emocional alterado. Observou-se uma maior prevalência de sinais e sintomas de DTM em pacientes dos gêneros femininos.

Palavras-chave: Articulação temporomandibular, revisão de literatura, levantamento de análise retrospectivo.

1. INTRODUÇÃO

A articulação temporomandibular (ATM) é a única articulação móvel do crânio. É considera a mais complexa do corpo humano, pelas seguintes razões: e a única que permite movimentos rotacionais e translacionais, devido à articulação dupla do côndilo. (DONNARUMMA; et al, p.788). A ATM é uma estrutura anatómica importante e permite movimentos da mandíbula e a movimentação dos ossos e executa diversos movimentos como abertura e fechamentos da boca, participando assim de processos muito importantes no nosso organismo como a mastigação, a deglutição e a fonação. A disfunção temporomandibular (DTM) é um conjunto de sintomas que prejudica a articulação temporomandibular (ATM). Geralmente as DTMs podem causar problemas aos pacientes como dores crônicas, cefaleia, otalgia, pressão e sensibilidade no rosto, ombros e pescoço, ao redor da orelha, ao abrir e fechar a boca, estalos, crepitações, sensação de luxação ao bocejar, zumbidos no ouvido, dificuldades para falar ou mastigar, sensação de cansaço na face, flacidez dos músculos, deslocamento frequente da mandíbula. e alterações que precisam de cuidados especializado. O tratamento do distúrbio da DTM é um tratamento multidisciplinar com diversas vertentes e abordagens e é um dos assuntos mais estudados na Odontologia, no entanto, ainda há bastantes controversas sobre sua abordagem terapêutica na literatura (OLIVEIRAS, 2002).

O objetivo deste trabalho foi realizar uma análise documental sobre a disfunção temporomandibular a partir de dados coletados em fichas clínicas de pacientes, em atendimento multidisciplinar, que relataram algum tipo de desconforto na ATM, na clínica escola Iluminare da Faculdade Metropolitana de Anápolis.

2. MATERIAL E MÉTODOS

Este trabalho é retratado como uma pesquisa de base teórica, documental e restrospectiva de prontuários de pacientes atendidos na clínica escola da escola Iluminare da Faculdade Metropolitana de Anápolis.

Foram selecionados prontuários de 100 pacientes em amostragem por conveniência no período de junho de 2022 a Abril 2023, o qual na anamnese e exame físico inicial foram detectados até seis sintomas de DTM. Os dados coletados nos prontuários foram organizados e planilhas e analisados reportando os resultados e percentual com base nos sinais e sintomas encontrados.

3. RESULTADOS E DISCUSSÕES

Ao analisar a proporção de homens e mulheres bem como a associação entre o gênero e as variáveis idade, duração do problema e sintomas, dor na articulação temporamandibular (ATM), dor nos músculos faciais cefaleia, fadiga, músculo mastigatórios. Esses sintomas tem sido apresentando em mulheres duas vezes maiores do que os homens. Os resultados mostraram que 67% dos indivíduos foram do sexo feminino e 33% masculino (Tabela 1). Em relação a distribuição por etária, dos 20 a 30 anos 42% relataram DTM, seguido de 47% dos 40 aos 50 anos e 11% dos 55 aos 65 anos (Tabela 2)

Tabela 1 – Relação entre os gêneros e DTM

Gênero	%
Masculino	33
Feminino	67

Fonte: autoria própria

Tabela 2 – Relação faixa etária e DTM

Faixa etária	**%**
De 20 a 30 anos	42
De 30 a 40 anos	47
De 40 a 60 anos	11

Fonte: autoria própria

O sintoma físico mais comum encontrado foram as dores de cabeças em 18 % dos casos e 12% apresentavam dificuldade ao abrir a boca. Pacientes com DTM geralmente queixam-se de dores ou ruídos no ouvido. No estudo, 11 % dos pacientes queixaram de dor, 10 % apresentavam ruídos e 3 % teriam a sensação de tamponamento nos ouvidos (Tabela 3). A explicação a esses fatos está relacionada com a grande proximidade entre o ouvido e a região articular, e também por ser uma área altamente inervada e vascularizada.

A proximidade do ouvido com a ATM e os músculos da mastigação e suas inervações comuns do trigêmios, criam uma condição frequente de dor. Durante o levantamento retrospectivo foram observados sinais clínicos mais prevalentes, entre eles; 17 % apertavam ou rangiam os dentes e 3% apresentavam fraturas dentarias (Tabela 3), Estes resultados reforçam o envolvimento dos distúrbios oclusais na possibilidade de ocorrência de DTM sendo mais agravados à fatores psicológicos importantes. No estudo 27% dos pacientes apresentavam algum desgaste emocional

como estresse, tensão, ansiedade e síndrome de burn-out (Tabela 3).

Tabela 3 – Avaliação subjetiva - sintomas

Sintomas identificados	**%**
Dores de cabeça ou pescoço	18
Dificuldade ao abrir a boca	12
Dores no ouvido ou na ATM	11
Ruído no ouvido	10
Fratura de dentes ou restauração	5
Apertar ou ranger os dentes	17
Sensação de tamponamento no ouvido	3
Problemas emocionais (estresse, ansiedade, tensão)	27

Fonte: autoria própria

Apesar das limitações deste trabalho, por se tratar de um levantamento retrospetivo ressalta-se sua contribuição uma vez que foi possível traçar o perfil dos pacientes que buscam atendimento em desordens temporomandibulares. Diante dos resultados obtidos, a maior procura de mulheres por atendimento profissional devido a DTM, estar consonante com outros estudos cientificos (GESH, 2004; BADEL et al, 2009) e pode ser atribuida ao fato das mulheres mostrarem-se mais preocupadas e atenciosas com seu estado de saúde geral.

Estudos mostraram que a alta prevalência de DTM em mulheres podem estar relacionada à maior probabilidade de reportarem dor comparadas aos homens, relação hormonal atuando no limear da dor (Banafa et al., 2020), além de normalmente possuirem menor massa muscular e abertura máxima bucal mais limitada (de Kanter et al., 2018). No presente estudo, a predominância de relatos de dores de cabeça, sintomas de DTM na queixa principal e de dores e/ou ruídos articulares foi observada nos prontuários de pacientes mulheres.

As faixas etárias dos pacientes demonstram que a DTM predominam em adultos de 20 aos 40 anos. Tal achado pode ser explicado pelo fato de que a faixa etária mais acometido por DTM é a dos, período que compreende comumente a etapa de maior produtividade dos indivíduos e consequentemente de maior fase de esgotamento emocional (SCARPELLI et al, 2007; MOBILIO et al, 2011).

A literatura mostra que o estrogênio tem influência na modulação da dor, que resulta em um desarranjo interno da ATM, segundo Soydan et al. (2014). Entretanto, Filligim et al (2005) relatou que existem poucos estudos que relacionem percepção da dor com características genéticas, o mesmo acontece quando observada a relação com sinais e sintomas presentes na DTM com essas alterações genéticas. Já Lee et al (2005) evidenciou que o crescimento ósseo craniofacial também tem papel na

modulação da dor em mulheres com osteoartrite sintomática (OA) e articulação temporomandibular. O estrogênio não possui uma função pontual da disfunção da ATM, mas atua em conjunto com diversas particularidades com o organismo, indo desde a modulação da dor como a cefaleias primárias, que é uma condição com a alta prevalência em pacientes portadores de síndrome, pelos receptores, como nas atividades de moléculas, proteínas e enzimas, que possuem uma predileção pelo sexo feminino quando se trata de DTM.

Contudo na análise de qualquer doença ou disfunção que demonstre certa predileção por um gênero, é importante atentar para três possíveis fatores casuais, biológicas, fisiológicas, os fatores comportamentais e herança genética. Lembrando ainda, que a idade dos sujeitos pode interagir com os demais fatores.

4. CONSIDERAÇÕES FINAIS

Concluiu-se que houve a presença de sinais clínicos e sintomas de DTM. Durante o levantamento retrospectivo foram observados sinais clinicos mais prevalentes foram desgaste dental, dores de cabeça, estado emocional alterado, hábito de apertar ou ranger os dentes. Observou-se uma maior prevalência de sinais e sintomas de DTM em pacientes dos gêneros femininos.

5. REFERENCIAS BIBLIOGRÁFICAS

FIGÚN, M.E; RR.**Anatomia Odontológica Funcional e Aplicada.** 3 ed. São Paulo : Panamericana, 1994

SILVA, Amanda P. D; ANDRADE, Cláudia R. F. D; SASSI, Fernanda C; SANTOS, Rayane K. S. **Tratamento das disfunções temporomandibular: uma revisão sistemática.** 2018. SILVA, Mariana N. D. A; FIGUEIREDO, José. P. **A Disfunção Temporomandibular**. Março, 2016.

DONNARUMMA; et al, p.788). **Disfunções Temporomandibulares: Sinais e sintomas e abordagem multidisciplinar**, 2010.

BADEL, T. Et al. Impact of anxiety on the pain intensity in patients with temporomandibular joint disorder during splint treatment. **European Psychiatry**, Viena, v. 24, n. 1, p. 519, jan.2009.

SCARPELLI, P. **Análise do Comportamento de Dor em Disfunção Temporomandibular.** 2007. 91f. Dissertação (Mestrado em Psicologia) – Centro de Ciência da Vida – Pontificia Universidade Católica, Campinas, 2007.

BANAFA, A., SUOMINEN, A L., & SIPILÄ, K.. Factors associated with sings oftemporomandibular pain: an 11 -year-follow-up study on Finnish adults. **ActaOdontol Scand***, 78*(1), 57-63 2020.

DE KANTER, R., BATTISTUZZI, P., & TRUIN, G. J. (2018). Temporomandibular Disorders:´´Occlusion`` Matters! **Pain Res Manag***,* 2018, 8746858*.*

Fillingim RB, King CD, Ribeiro-Dasilva MC,Rahim-Williams B, Riley JL 3rd. Sex, gender, and pain: a review of recent clinical and experimental findings. J Pain. 2009;10(5):447-85

SOYDAN, S.S. et al. Is the incidence of temporomandibular disorder increased in polycystic ovary syndrome?. **British Journal of Oral and Maxillofacial Surgery**, Edinburgh, v. 52, no. 9, p. 822-826, Nov, 2014.

REMODELAÇÃO DO SORRISO ASSOCIADO A OSTEOPLASTIA E

FRENECTOMIA: RELATO DE CASO.

Vitor Santos Avelar

Klayber Oliveira Souza

João Victor Gonçalves Silva

Me. Olegário Antônio Teixeira Neto

RESUMO: A busca por um sorriso mais harmônico e estético na odontologia tem sido cada vez mais frequente, elevando o nível de exigência e de expectativa dos pacientes, que procuram um sorriso de aparência natural. O sorriso gengival é considerado um dos defeitos mais comuns, que constitui uma alteração estética, caracterizada pela exposição excessiva das gengivas durante os movimentos do lábio superior para o sorriso. Objetivo: Assim sendo o presente trabalho objetivou relatar o caso clínico de correção do sorriso gengival. Descrição do caso: Paciente do sexo masculino, 18 anos de idade, sem alterações sistêmicas e higiene oral satisfatória, procurou atendimento na Clínica Odontológica de Ensino da Faculdade Metropolitana de Anápolis queixando-se da aparência do seu sorriso. Ao exame clínico notou- se uma discrepância na proporção dentária com coroas dentárias curtas e com excesso de tecido gengival na maxila, sendo realizada a cirurgia de gengivoplastia, corrigindo o tamanho e formato dos dentes, além de eliminar o excesso gengival e ósseo que resultou na satisfação do paciente. Conclusão: Conclui-se, portanto que a cirurgia periodontal de aumento de coroa é indicada em muitas situações e podem amenizar/resolver consideravelmente os efeitos negativos de um sorriso gengival. O tratamento periodontal realizado seguindo um planejamento prévio minucioso para a resolução estética proporciona resultados altamente previsíveis, seguros e esteticamente naturais.

Palavras-chave: Gengivoplastia, Frenectomia, Sorriso gengival, Osteotomia, aumento de cora estético.

1. INTRODUÇÃO

O sorriso gengival é considerado um dos defeitos mais comuns, que constitui uma alteração estética, caracterizada pela exposição excessiva das gengivas durante os movimentos do lábio superior para o sorriso. Sua harmonia pode ser influenciada por aspectos relacionados à coincidência da linha média com a linha interincisal, às características do posicionamento da ponta incisal, à relação do paralelismo do plano incisal com a linha do sorriso, associados às características da gengiva tecido. As condições associadas aos elementos dentários que interferem na estética do sorriso estão clinicamente relacionadas à cor textura, formato e tamanho das coroas (SOUSA B.J.S et al, 2010).

Padrões estéticos são influenciados por fatores sociais, culturais e econômicos assim sendo o plano de tratamento deve ser alinhado as expectativas de

cada paciente, entretanto sorrisos equilibrados e em harmonia com as estruturas faciais e dento faciais são considerados mais estéticos (BERTOLINI R. F.P et al, 2011).

Para que exista um bom dinamismo durante a conformação do sorriso, é necessário que haja um comprimento labial considerável. Nesse contexto, é possível serem expostos dentes e gengiva em diferentes quantidades, desenhando três possíveis linhas de sorriso alto, medio e baixo (TJAN et al., 1984)

Um sorriso considerado normal tem uma exposição gengival de 1 mm a 2 mm desde a margem gengival do incisivo central superior até a margem inferior do lábio superior. Exposições maiores que 4 mm são consideradas esteticamente indesejáveis, e essas propriedades criam um sorriso chamado de sorriso gengival. A exposição gengival excessiva é encontrada em 10,5 a 29% da população mundial e é mais comum em mulheres. (KOKICH JR. et al; BHIMANI; SOFIA, 2019).

A etiologia do sorriso gengival é relacionado a diversos fatores, incluem erupção dentária passiva alterada, excesso vertical maxilar, protrusão alveolar dentária e músculos superiores hiperativos ou curtos (elevadores, músculos zigomáticos, etc.(SEIXAS MR.et al, 2011).

O diagnóstico deve ser feito pela medição da coroa (margem gengival à margem incisal), comprimento anatômico da coroa (junção esmalte-cementário à margem incisal) e profundidade de sondagem, a largura da gengiva, a borda vertical do sorriso e a fixação do frênulo. No entanto, estudos de imagem devem ser realizados para analisar o nível ósseo e as alterações verticais excessivas na maxila (MOSTAFA, 2018).

A pesar dosfatores etiológicos envolvidos no sorriso gengival, existem aspectos a serem obrigatoriamente considerados durante a avaliação clínica dos pacientes. Vários tratamentos são indicados para a correção da hipertrofia gengival, como cirurgia ortognática, toxina botulínica e gengivoplastia. O objetivo do aumento de coroa clinico estético é corrigir a anormalidade estética da gengiva (PEDRON, 2018; SANTOS et al., 2016).

O diagnóstico é muito relevante para determinar com precisão o passo a passo clínico e o planejamento específico que pode ser obtido realizando a classificação adequada do nível gengival. (DESAI; UPADHYAY; Nanda, 2009).

Existem fatores importantes que devem ser considerados, incluindo a saúde do periodonto, os contornos, forma e proporções do tecido gengival e a coordenação com os elementos dentários. (DE CASTRO et al., 2010).

As tecnologias digitais e a prototipagem de férulas cirúrgicas têm grande potencial para predizer resultados, melhorar tempos cirúrgicos e promover melhores resultados em cirurgia periodontal para correção de sorriso gengival. Disponibilizamos um modelo digital para o guia e mantemos seu uso (ARAÚJO & CASTRO, 2012).

Esse problema é mais comum em mulheres e se explica pelo fato de os homens apresentarem linhas de sorriso mais baixas que as mulheres (PEDRON, 2018).

A gengivite induzida por drogas é muito comum. Por exemplo, em pacientes edêntulos, os bloqueadores dos canais de cálcio são os medicamentos anti-hipertensivos mais comumente prescritos para pacientes com doença cardíaca. A Nifedipina é um exemplo desses remédios. A gengiva cresce em excesso depois de um ou dois meses do início do tratamento com o medicamento, pois o fluxo de íons cálcio é bloqueado pela Nifedipina, que atinge a homeostase do colágeno. (ASIF et al., 2018).

Durante a fase da erupção dental, transcorrem duas fases: a erupção ativa e a erupção passiva. A erupção ativa ocorre quando as coroas dentárias surgem na cavidade bucal, juntamente com as estruturas do sulco gengival (SG) e do epitélio juncional (EJ), e finaliza quando os dentes entram em contato com os seus antagonistas a erupção passiva, em que esses componentes vão migrando apicalmente, se posicionando e se remodelando até formar uma arquitetura anatômica periodontal ideal (NEWMAN et al., 2006; MELE et al., 2018).

Na erupção passiva alterada (EPA), haverá maior quantidade de gengiva marginal sobre esmalte dentário (AHMAD, 2017), e alteração na disposição dos tecidos dentários internamente. Acontece um atraso, ou a não ocorrência da fase passiva, tendo uma exposição incompleta da coroa dentária com a margem gengival em uma posição mais incisal do que o normal, e levando os dentes a possuírem uma anatomia curta(MELE et al., 2018). A EPA possui uma alta prevalência na população, em geral, de cerca de 12%, e ocorre durante a segunda etapa de erupção natural dos dentes, tratando-se de uma perturbação no processo (SILBERBERG et al., 2009).

A erupção passiva alterada pode ser classificada em dois tipos e dois subgrupos. No tipo 1, a margem gengival mostra-se mais incisal ou oclusal à JCE, tendo geralmente, a junção mucogengival (JMG) apical à crista alveolar.(COSLET et al., 1977)

Portanto, o objetivo deste trabalho é relatar um caso de Cirurgia Plástica do Sorriso (CPS), mostrando e detalhando as etapas desde o diagnóstico até o

prognóstico do paciente.

2. RELATO DE CASO

Paciente do gênero masculino, 18 anos de idade, sem alterações sistêmicas e higiene oral satisfatória, procurou atendimento na clínica odontológica Luminare da Faculdade Metropolitana de Anápolis queixando-se da aparência do seu sorriso. Ao exame clínico apresentava uma discrepância na proporção dentária, dentes curtos e com excesso de tecido gengival com diagnóstico de erupção passiva alterada do tipo 1 e subtipo B, e também se observou tuberosidades ósseas na região posterior da maxila conforme observado na figura 1.

Figura 1 – Vista clínica da proporção gengival, freio labial e tuberosidade.

Fonte: Autoria própria

Depois do exame clínico e periodontal, verificou-se profundidade de sondagem e nível de inserção adequados para a execução da técnica de gengivectomia e gengivoplastia. Foi realizada gengivectomia, seguida de gengivoplastia, na altura da JEC, a fim de remover o excesso de tecido gengival e aperfeiçoar o contorno gengival. simultaneamente a conduta de gengivectomia e gengivoplastia, foi executado o reposicionamento do freio labial central superior, o qual corroborou para o resultado funcional e estético.

Previamente à cirurgia, o paciente foi orientado a realizar bochecho com solução de Digluconato de Clorexidina 0,12%. Após, procedeu-se as anestesias dos ramos alveolares anteriores, médios e posteriores e nervo infra orbitário com o anestésico articaína. Foi realizado o delineamento do tecido gengival com sonda

periodontal seguindo o contorno da borda cervical com a marcação de 2 mm nos Incisivos centrais e Caninos, 1 mm para laterais e pré- molares. Figura 2.

Figura 2 – Checagem de espessura.

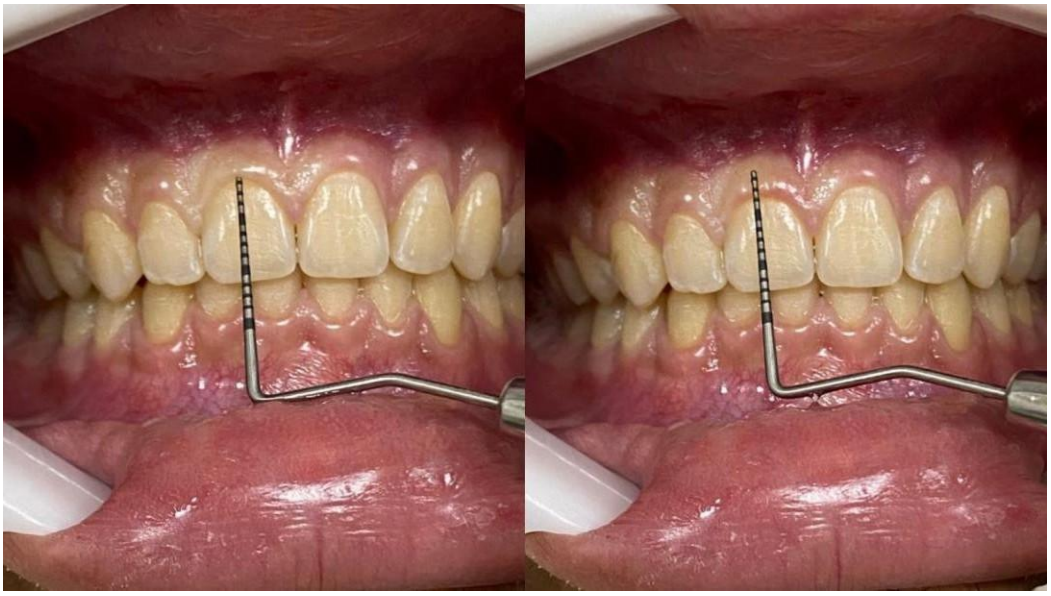

Fonte: Autoria própria.

A incisão foi realizada com bisturi 15C em bisel externo até o tecido ósseo para a remoção do excesso de tecido, em seguida realizou-se a incisão intra-sulcular e o rebatimento de retalho com o descolador de Molt para mensuração da distância do osso alveolar até a junção cemento-esmalte, onde deveriam se estabilizar as margens gengivais. observado o excesso de tecido ósseo, foi removido com broca esférica diamantada montada em caneta de alta rotação com irrigação abundante de soro fisiológico para realização da osteotomia horizontal e sulcos de escape para anatomização do osso alveolar, removendo cuidadosamente, o osso alveolar da superfície radicular cervical para promover o restabelecimento da distância biológica de 3 mm entre a junção cemento-esmalte e a crista óssea alveolar.

Em seguida, foi realizada uma frenectomia labial para remoção da prega gengival. Após uma complementação anestésica na área cirúrgica, iniciou o procedimento com o auxílio de uma pinça hemostática reta, o freio labial superior foi completamento envolvido até atingir o fundo do seu vestíbulo. em seguida, foi sucedido um corte com tesoura cirúrgica reta nas superfícies superior e inferior da pinça hemostática, estendendo-se além da ponta do instrumental. Finalizadas os cortes, foi executado então o deslocamento e a remoção das fibras que estavam aderidas ao osso para liberar a inserção do freio e, logo após, foram feitas suturas com pontos simples, que foram removidas após sete dias.

Figura 3- Osteotomia da maargem cervical.

Fonte: Autoria própria.

Após anatomização do tecido ósseo e recuperação da área de inserção dos tecidos, o retalho foi reposicionado e estabilizado por suturas de colchoeiro vertical, utilizando-se o fio de nylon 4.0.

Figura 4 - Retalho acomodado e estabilizado por suturas colchoeiro vertical e sutura
simples na frenectomia.

Fonte: Autoria própria.

Feito o procedimento cirúrgico, o paciente foi conduzido a não exercer qualquer atividade física durante uma semana, fazer uso de dieta líquida e fria por um intervalo de 48 horas. Após uma

semana de pós-operatório, as suturas foram removidas. No acompanhamento de aproximadamente 12 meses do caso, observaram-se a estabilidade dos tecidos periodontais, além de estética e simetria favorável do sorriso. É de suma importância ressaltar que não houve complicações no transoperatório como no pós-operatório.

O protocolo farmacológico pós-operatório, foram prescritas a Amoxicilina de 500mg um comprimido a cada 8 horas, durante 7 dias e Dipirona Sódica de 500mg a cada 4 horas ou em caso de sintomatologia dolorosa.

Foram obtidos resultados pós-operatórios estéticos satisfatórios, com margem gengival seguindo contorno do arco côncavo regular, sem exposição radicular, verificados também no acompanhamento de 70 dias pós-operatórios e paciente segue com ótimo prognostico.

Figura 5 - Paciente 70 dias após a cirurgia.

Fonte: Autoria própria.

3. DISCUSSÃO

O aumento gengival pode ser devido à diminuição da degradação do colágeno ou ao resultado da alta produção de substância extracelular. Alguns estudos mostram o efeito sinérgico das citocinas pró-inflamatórias nas prováveis causas dessa hipertrofia. A informação gênica e a tecnologia utilizada para diagnosticar e tratar a doença periodontal são de grande relevância. Muitas características, como receptores de superfície celular, citocinas, enzimas e quimiocinas envolvidas no reconhecimento de antígenos, estão envolvidas no reconhecimento de antígenos. O sistema imunológico e a resposta do hospedeiro são determinados por fatores de polimorfismo

genético que tendem a aumentar a suscetibilidade de um indivíduo à doença periodontal (ASTUTI et al., 2018).

A forma do contorno gengival segue a estrutura óssea subjacente e é influenciada principalmente por fatores como a posição e forma dos dentes, tipo periodontal e esboço da margem do esmalte. Na doença periodontal clinicamente saudável, o JEC molda as gengivas (PIRES; DE SOUZA; MENEZES, 2010). Segundo DO NASCIMENTO (2016), a maioria dos
profissionais compartilha da opinião de que um sorriso bonito e harmonioso é influído pela relação dento gengival dos incisivos. Algumas gengivas podem ser visíveis, o que se acredita ser um sinal de aparência jovem.

Com base nos dados coletados para este estudo, os autores concordam que o contorno das margens gengivais dos seis dentes anteriores superiores desempenha um papel fundamental na estética do sorriso e é determinado pelos incisivos centrais. Se a altura da linha gengival dos incisivos laterais for mais de 2 mm maior que a dos dentes incisivos centrais e caninos, a estética do sorriso se deteriora (PIRES; DE SOUZA; MENEZES, 2010; DALLELASTE et al., 2014; Almeida, 2015). DUTRA e cols. (2011) descobrir que entre os pacientes com maior probabilidade de ter essas anomalias, as meninas eram mais propensas a atribuir a estética do sorriso com base no número de milímetros de gengiva exposta. No entanto, o resultado varia conforme seja avaliado por especialistas, clínicos gerais ou leigos (REIS, 2017).

Segundo SILVA et al. (2010) é necessário que o cirurgião-dentista compreenda que sua participação afetiva no caso é extremamente relevante para a confiança do paciente, pois ele se sinta mais à vontade para realizar a intervenção. Em outras palavras, é importante levar em consideração as diferenças individuais nas funções mastigatórias e estéticas e atender às necessidades dos pacientes. Consequentemente, concorda-se que, para o correto planejamento da técnica cirúrgica, é necessária uma boa anamnese, exame físico e compreensão da etiologia, para que haja uma diagnose sem equívocos e traga confiança ao paciente. claro, a melhor opção de tratamento para o paciente com sorriso gengival (DE CASTRO et al., 2010; SEIXAS; COSTAPINTO; ARAÚJO, 2011).

Diante deste relato, conclui-se que, a técnica de aumento de coroa estético, a partir da realização da gengivoplastia e gengivectomia apresenta-se como uma técnica segura demonstrando efetividade quanto a minimização dos efeitos negativos do sorriso gengival, propiciando uma melhoria estética no sorriso do paciente uma vez que o caso tenha um bom planejamento.

4. REFERÊNCIAS BIBLIOGRÁFICAS

SOUSA B.J.S.; SILVA R.G; SOARES J.C; et al; Cirurgia Plástica Periodontal Para Correção de Sorriso Gengival Associada à Restaurações em Resina Composta: Relato de Caso Clínico. **Rev Odontol Bras Centra** l 2010;19(51)

BERTOLINI R. F.P et al; Recuperação da estética do sorriso: cirurgia plásticaperiodontal e reabilitação protética. **Rev. Ciênc. Méd**., Campinas, 20(5-6):137-143, set./dez., 2011.

BHIMANI, Rishi A.; SOFIA, Nabila D. Liprepositioning, aestheticcrownlengthening, andgingivaldepigmentation: A combined approach for a gummysmilemakeover. **Journalofcutaneousandaestheticsurgery**, v. 12, n. 4, p. 240, 2019.

MOSTAFA, Diana. A successful management ofsevergummysmileusinggingivectomyandbotulinumtoxininjection: A case report. **Internationaljournalofsurgery case reports**, v. 42, p. 169-174, 2018.

PEDRON, Irineu Gregnanin et al. **Gingivoplastyandbotulinumtoxinapplicationresult in improvementofseveregummysmile**. Rehabilitation, v. 5, n. 4, p. 18-23, 2019.

PEDRON, Irineu Gregnanin. **Type A BotulinumToxin as ComplementtoGingivoplasty in theTreatmentofGummySmile. Case Report.** Universitas Odontológica, v. 37, n. 78, 2018.

SANTOS, Felipe Rychuv et al**. Correctionofgummysmile prior torestorative procedures: case report.** RSBO Revista Sul-Brasileira de Odontologia, v. 13, n. 2, p. 124-130, 2016.

SEIXAS, Máyra Reis; COSTAPINTO, Roberto Amarante; ARAÚJO, Telma Martins de.

DESAI, Shyam; UPADHYAY, Madhur; NANDA, Ravindra**. Dynamicsmileanalysis: changeswith age. American JournalofOrthodonticsandDentofacialOrthopedics**, v. 136,

n. 3, p. 310. e1-310. e10, 2009.

DE CASTRO, Pedro Henrique Duarte França; LOPES, Luana Pontes Barros; CRISPIN, Maurício; SILVA, Suellen de Lima; WESTPHAL, Miriam Raquel Ardigó. **Planejamento reverso na correção de sorriso gengival.** 2010.

ARAÚJO, Gláucia de Ávila Oliveira; CASTRO, Adriano. **Sorriso gengival: diagnóstico e tratamento.** Revista Clínica de Ortodontia Dental Press, v. 11, n. 5, 2012.

ASIF, Shaik Mohammed et al. Nifedipineinducedgingivalenlargement in anedentulouspatient: a case reportwithoneyear follow up. **BMC oral health**, v. 18, n. 1, p. 1-4, 2018.

ASTUTI, LiliesAnggarwati et al. “Changeof TGF-β1 Gene Expression and TGF-β1 ProteinLevel in GingivalCrevicularFluidandIdentificationof Plaque Bacteria in a PatientwithRecurrentLocalizedGingivalEnlargementbeforeandafterGingivectomy.” **Case reports in dentistry** vol. 2018 3670583. 5 Aug. 2018.

CARDOSO, Samuel Gonçalves; Ricardo dos Santos Barbosa. **Cirurgia plástica do sorriso: revisão de literatura.** 2021. 15f. Trabalho de Conclusão de Curso - Centro Universitário do Planalto Central Apparecido dos Santos, 2021.

TJAN, A. H. L.; MILLER, G. D.; JOSEPHINE, G. P. **Some esthetic factors in a smile. The Journal of prosthetic dentistry**, v. 51, n. 1, p. 24-28, jan. 1984.

KOKICH VO Jr, Kiyak HA, Shapiro PA**. Comparing the perception of dentists and lay people to altered dental esthetics. J Esthet Dent.** 1999;11(6):311-24.

SEIXAS MR, Costa-Pinto RA, Araújo TM de. **Checklist dos aspectos estéticos a serem considerados no diagnóstico e tratamento do sorriso gengival.** Dental Press J Orthod [Internet]. 2011Apr;16(2):131–57. Available from: https://doi.org/10.1590/S2176- 94512011000200016.

NEWMAN, M. G.; CARRANZA, F. A.; TAKEI, H. H.; KLOKKEVOLD, P. R. **Carranza's clinical periodontology.** 11ª Ed., Elsevier Brasil. 2006.

MELE, M. ET AL. **Esthetic treatment of altered passive eruption. Periodontology** 2000,
v. 77, n. 1, p. 65-83, 2018.

AHMAD, I**. Altered passive eruption (APE) and active secondary eruption (ASE): differential diagnosis and management.** Int J Esthet Dent, v. 12, n. 3, p. 352-376, 2017.

SILBERBERG, N.; GOLDSTEIN, M.; SMIDT, A. **Excessive gingival display–etiology, diagnosis, and treatment modalities.** Quintessence Int, v. 40, n. 10, p. 809-18, 2009.